

**РЕЗУЛЬТАТ КОНСЕРВАТИВНОГО ЛЕЧЕНИЯ НЕОПЕРАБЕЛЬНОГО РАКА МОЛОЧНОЙ
ЖЕЛЕЗЫ, ОСЛОЖНЕННОГО РАСПАДАЮЩЕЙСЯ ОПУХОЛЕВОЙ ЯЗВОЙ.
КЛИНИЧЕСКИЙ СЛУЧАЙ**

Е.А. МАСЛЮКОВА, Н.Д. ОЛТАРЖЕВСКАЯ, М.А. КОРОВИНА, Е.М. ОБУХОВ, О.В. КОРЫТОВ,
А.В. БОНДАРЕНКО, С.В. ОДИНЦОВА

*ФГБУ «Российский научный центр радиологии и хирургических технологий» (ФГБУ РНЦ РХТ),
Ленинградская ул., 70, пос. Песочный, Санкт-Петербург, 197758, Россия*

Аннотация. Представлен опыт консервативного лечения пациенток с неоперабельным раком молочной железы, осложненного распадающейся опухолевой язвой, у которых проведение хирургического лечения невозможно.

Проводилась радикальная лучевая терапия в сочетании с местным использованием гидрогелевых повязок на основе альгината натрия с цитостатическими, противовоспалительными, гемостатическими препаратами и системной химио- и гормонотерапией на фоне продолженной симптоматической (антибактериальной, дезинтоксикационной) терапии.

Комбинированное лечение привело к уменьшению размеров первичной опухоли, метастатически измененных подмышечных, надключичных лимфоузлов, полной эпителизации язвы, исчезновению симптомов интоксикации. Описанный метод обладает хорошей переносимостью, все наблюдавшиеся явления были легкими или средней степени тяжести. Лечение прошло без осложнений 3–4 степени. Пациентка отмечает положительные изменения самочувствия и качества жизни. Использование данного метода лечения позволило не только стабилизировать заболевание, но и улучшить качество жизни пациента.

Ключевые слова: опухолевая язва, рак молочной железы, лучевая терапия, салфетки гидрогелевые на основе альгината натрия.

**THE EFFECT OF THE CONSERVATIVE TREATMENT OF THE INOPERABLE BREAST CANCER
COMPLICATED BY THE DECAYING TUMOR ULCER**

E.A. MASLYUKOVA, N.D. OLTARZHEVSKAYA, M.A. KOROVINA, E.M. OBUHOV, O.V. KORYTOV,
A.V. BONDARENKO, S.V. ODINTSOVA

*Russian Research Center of Radiology and Surgical Technologies, Ministry of Health care of Russia,
Leningrad st., 70, Pesochny, Saint-Petersburg, 197758, Russia*

Abstract. The article presents the results of the experience of conservative treatment of patients with inoperable breast cancer complicated ulcer disintegrating tumor. The surgical treatment is impossible in these patients. The radical radiotherapy in combination with local use of hydrogel dressings on the basis of sodium alginate with cytostatic, anti-inflammatory, hemostatic drugs and systemic chemo- and hormonal therapy on the background of continued symptomatic (antibacterial, detoxification) therapy was carried out. There were the following results of the combined treatment: a decrease in primary tumor size, axillary metastases changes and supraclavicular lymph node, complete ulcer epithelization, disappearance of symptoms of intoxication. The described method is well tolerated. All observed effects were mild or moderate in severity. Treatment was without complications 3-4 degrees. The patient notes positive changes in health and quality of life. The use of this method of treatment has allowed not only to stabilize the disease and to improve the patient's quality of life.

Key words: tumor ulcer, breast cancer, radiotherapy, hydrogel tissues on the basis of sodium alginate.

В настоящее время *рак молочной железы* (РМЖ) занимает первое место в структуре онкологической заболеваемости среди женщин [2]. У большинства пациенток в России злокачественный процесс диагностируется в местно-распространенной стадии [1-3]. Местно-распространенным РМЖ считают при наличии одного из следующих признаков: распространение опухоли на кожу *молочной железы* (МЖ) или подлежащую грудную стенку; метастазы в ипсилатеральных лимфатических узлах над- и подключичных; ипсилатеральные аксиллярные метастазы, спаянные между собой или фиксированные к другим структурам; опухоль большого размера в маленькой молочной железе. Под такое определение местно-распространенного РМЖ подпадает рак III A, B, C и, частично, II B стадий по последней классификации TNM [3].

Местно-распространенный, метастатический или рецидивирующий РМЖ может осложниться опухолевой язвой (в англоязычной литературе обозначается термином *fungating*). Опухолевая язва про-

является изъязвлением кожи, что является следствием прямого распространения первичной опухоли или трофических изменений над быстро растущими внутрикожными или подкожными метастазами. Появление данного симптома сопровождается болью, функциональными нарушениями, некрозом тканей, что в свою очередь приводит к неизбежному инфицированию. Инфицированная язва представляет собой массивный объем некротизированных масс, с обильными зловонными экссудативными выделениями и кровотечениями. Изъязвление значительно утяжеляет клиническое течение заболевания и качество жизни пациенток в связи с тем, что у них развивается интоксикация, анемия, неприятный, чаще зловонный неконтролируемый запах, необходимость многократных перевязок в течение суток [4].

Интоксикация развивается вследствие реабсорбции продуктов распада белка, которая сопровождается слабостью, сонливостью, заторможенностью, потерей аппетита, в биохимическом анализе крови отмечается повышение креатинина, трансаминаз, ЛДГ, С-реактивного белка. При длительных кровотечениях, которые принимают характер хронических, развивается анемия, степень тяжести которой будет зависеть от выраженности кровопотери. У таких пациенток в связи с анемией наблюдается бледность кожных покровов и видимых слизистых, слабость, головокружение, в клиническом анализе крови лейкоцитоз (со сдвигом лейкоцитарной формулы влево), снижение уровня гемоглобина и эритроцитов, повышение СОЭ, цветового показателя крови. Все это приводит к физическому страданию, которое сопровождается социальной изоляцией больной и тяжёлыми психологическими переживаниями. Клиническая картина при этом может развиваться годами, принося невероятные страдания пациентам. Частота появления этого симптома колеблется в широких пределах и, по разным статистическим данным, изъязвление опухолевых узлов развивается у 18,6-50% больных [1].

Основным способом лечения опухолевых язв, является междисциплинарный подход с использованием хирургии, химиотерапии, гормональной терапии и лучевой терапии. Хирургический метод носит паллиативный или санитарный характер, в его основе лежит экстирпация опухоли с пластикой кожи [4]. Преимуществом лучевой терапии является неинвазивное воздействие на опухоль, в отдельных случаях, лучевая терапия эффективно снижает кровотечение из опухолевых язв [5].

Необходимо иметь в виду и симптоматическое лечение пациентов, целью которого является облегчение клинических проявления опухолевого процесса. Всё это позволяет избежать социальной изоляции пациенток, особенно в тех случаях, когда с помощью основного лечения удаётся добиться только стабилизации процесса [1]. Симптоматическое лечение опухолевых изъязвлений предполагает ликвидацию воспаления, кровотечения, неприятного запаха, снижение интоксикации.

В случае выраженной интоксикации с лихорадкой, обильным гнойным отделяемым из язвы, выраженной гиперемией окружающих тканей и болевым синдромом лечение начинают с антибактериальной и детоксикационной терапии [3]. Наряду с этим необходимо проведение системной химиотерапии для предотвращения рецидива.

Описание случая. Пациентка С., 75 лет. Самостоятельно пропальпировала образование в правой МЖ, но к врачам не обращалась. Спустя шесть лет пациентка обратила внимание на видоизменённую правую МЖ: втянутый сосок, незначительное увеличение МЖ и её деформацию. В поликлинике по месту жительства была выполнена маммография, по результатам которой было выявлено инфильтративное узловое образование правой МЖ. Затем выполнено УЗИ МЖ, выявлен инфильтративный узел 52×35 мм, с подрастанием к ретромаммарному пространству, втяжение соска, утолщение кожи. С результатами маммографии и сонографии консультирована маммологом, установлен диагноз РМЖ *cT4bN2Mx*. Пациентке была рекомендована трепан-биопсия для патоморфологического исследования опухоли и проведения иммуногистохимического исследования. Однако пациентка решила отказаться от дальнейшей медицинской помощи.

Спустя 16 мес. пациентка вновь обратилась в поликлинику ФГБУ РНЦ РХТ. При осмотре жалобы на общую слабость, зловонный запах, кровоточивость из раны. Объективно пациентка была заторможена, отмечалась бледность кожных покровов.

При локальном осмотре установлено: правая молочная железа значительно деформирована, уменьшена в объёме. Вся поверхность опухоли бугристая, изъязвлена, контактно кровоточива, по краям опухоли кожа гиперемирована. В правой подмышечной области пальпировался плотный, болезненный конгломерат лимфатических узлов спаянный с кожей, неподвижный до 4-5 см в диаметре. В левой подмышечной области округлое образование до 2-3 см в диаметре, безболезненное, подвижное.

Пациентке была рекомендована трепан-биопсия из опухолевого образования, компьютерная томография органов грудной клетки, брюшной полости, сцинтиграфия костей скелета, клинический и биохимический анализы крови.

В начале амбулаторного лечения пациентке было рекомендовано использование нано-геля на основе альгината натрия с 5-фторурацилом по 20-30 г геля 1 раз в день 1 мес. в качестве местного цитостатического, противовоспалительного, гемостатического средства.

При повторном обращении в ФГБУ РНЦ РХТ установлено следующее. Гистологическое заключение – инфильтрирующий неспецифицированный (протоковый) РМЖ. Степень злокачественности по

Elston & Ellis умеренная – 7 (3+2+2). Онкобелок *HER2* – отрицательный. Рецепторы эстрогенов – 8 баллов. Рецепторы прогестеронов – отрицательные. *Ki 67* – 70%. По данным МСКТ органов грудной клетки, брюшной полости в правой МЖ определяется опухоль с бугристыми контурами, размерами 98×43×65 мм, инфильтративно распространяющаяся на всю железу, кожу, клетчатку и грудные мышцы. Аналогичная по структуре опухоль выявляется в правой подмышечной области, размерами 40×40×36 мм, на периферии которой определяются множественные лимфоузлы, диаметром до 12 мм. Лимфаденопатия узлов средостения, шеи и подмышечных групп. Кроме того диагностирован остеолитический метастаз тела *L4* позвонка, осложненный патологическим переломом. Изменения в паренхиме легких и на плевре, вероятно, вторичной природы, возможно, некоторые из них (учитывая их форму) являются проявлением ХОБЛ, целесообразно динамическое наблюдение. При полипозиционной сцинтиграфии скелета в режиме «*Whole body*» определяются очаги патологической гиперфиксации радиофармпрепарата в проекции поясничного отдела позвоночника (*L 3-4* до 120%) правого подвздошно-крестцового сочленения 40%) и 7 ребра справа паравертебрально (50%). В качестве системного лечения назначен прием тамоксифена 20 мг в сутки.

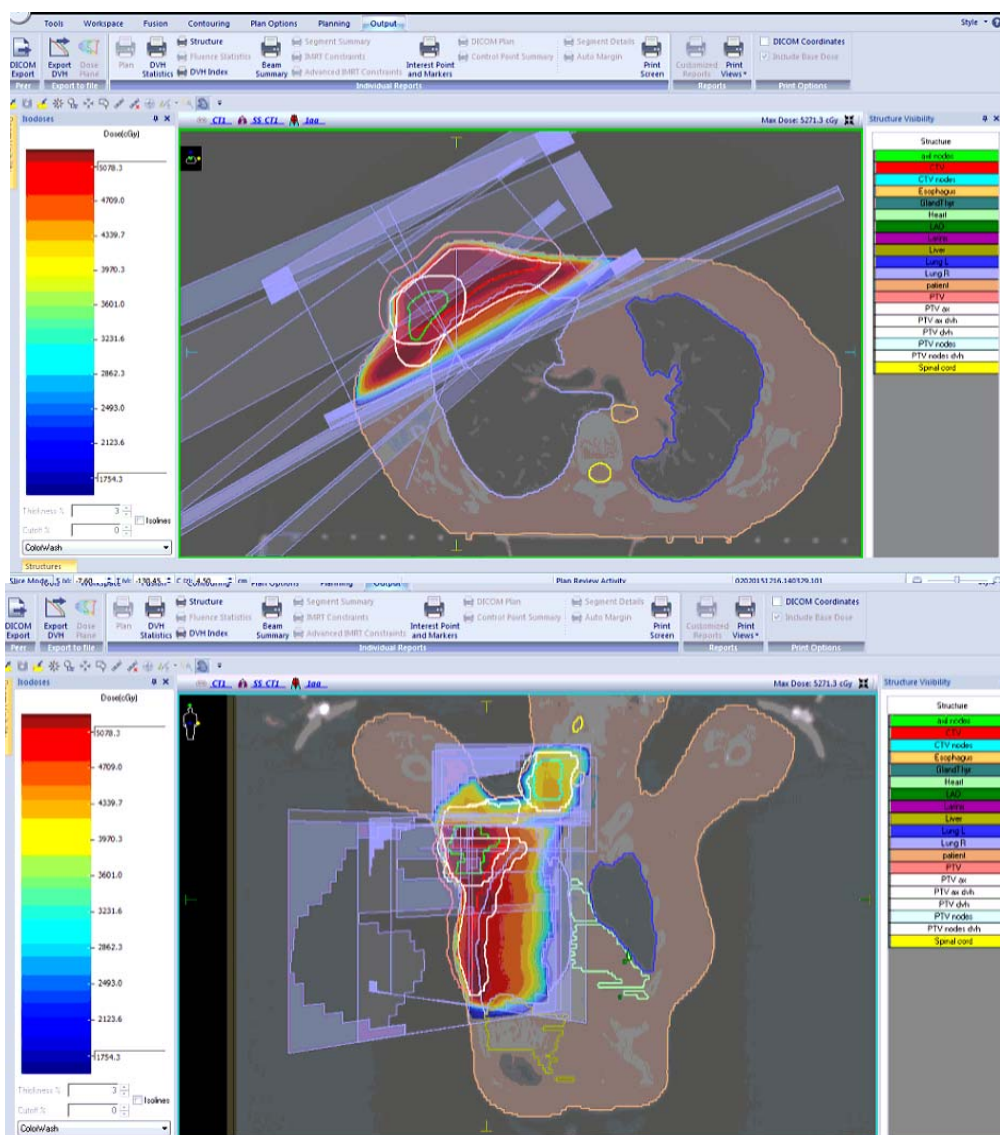


Рис.1. 3D конформная лучевая терапия

В плановом порядке пациентка поступила во второе радиологическое отделение ФГБУ РНЦ РХТ. При поступлении был выполнен бактериологический посев из отделяемого опухолевой язвы с определением чувствительности к антибиотикам. С первого дня госпитализации ежедневно осуществлялись перевязки с использованием нано-геля на основе альгината натрия. С антибактериальной целью наносился гель с диоксидином, с гемостатической целью использовали гель с ϵ – аминокaproновой кислотой. Поверхность опухоли закрывалась опытным образцом тканевой салфетки пропитанной битулином. Прием

тамоксифена был продолжен. По данным бактериологического исследования, обнаружены *Enterococcus faecalis*, *Stenotrophomonas maltophilia*, *Escherichia coli*, *Klebsiella oxytoca*, определена их чувствительность к антибиотикам. Проводилась антибактериальная терапия цифраном по 500 мг 2 раза в сутки 10 дней. Начата лучевая терапия, которая проводилась 5 раз в неделю на аппарате *Elekta Precise*, на область правой молочной железы ежедневная фракция 3,0 Гр, 16 фракций, СОДф 48 Гр (СОДэкв 60 Гр) и дополнительное поле в режиме быстрых электронов (*boost*) 8 Гр. На аксиллярные лимфатические узлы справа РОД 3,0 Гр, 13 фракций, СОДф 39 Гр (СОДэкв 46 Гр), на надключичные лимфоузлы справа с дозой за фракцию 3 Гр, 13 фракций СОД 39 Гр (СОДэкв 46 Гр) (рис. 1).

Перед сеансом лучевой терапии осуществлялись перевязки, ежедневно на область язвы наносили гель с ϵ -аминокапроновой кислотой. К 8-му сеансу лучевой терапии, что соответствовало СОДф 24 Гр, было отмечено уменьшение кровоточивости, неприятного запаха, объема образования. 2/3 поверхности опухоли покрылось фибрином, стала отмечаться эпителизация краёв опухоли. С поверхности опухоли были взяты мазки-отпечатки. Цитологически определён детрит, фибрин, скопление лейкоцитов, опухолевые элементы не обнаружены. С целью уменьшения травматизации поверхности опухоли был смоделирован каркас из термопластика, были применены опытные образцы гидрогелевого материала на основе альгината натрия с модифицированным серебром (3 ммоль), содержащий альгината натрия ($70 \pm 0,7$) мг/г и модифицированное серебро ($15 \pm 1,5$) мг/г (рис. 2).

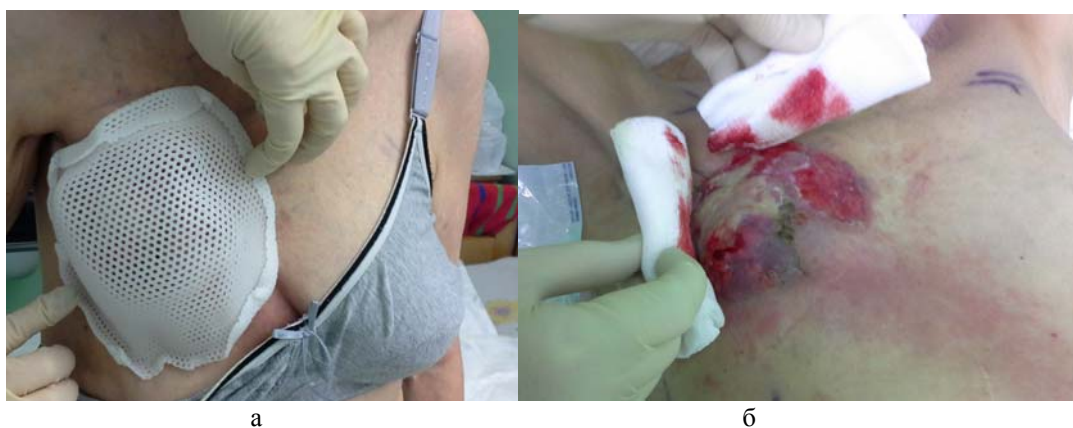

Рис. 2. а – индивидуальный термопластиковый каркас, б – перевязка с опытными образцами альгинатных гелей

Материал гидрогелевый на основе альгината натрия с модифицированным серебром, обладающий антисептическим и ранозаживляющим действием, использовался за 30 минут до начала лучевой терапии. Кроме того дважды в день проводились перевязки с гидрогелевым материалом на основе альгината натрия с актовегином, димексидом, гидрокортизона ацетатом, мексидолом. К концу лечения при СОДф 48 Гр, что примерно соответствовало четырем неделям лечения, отмечалось уменьшение опухолевого образования с рубцеванием краёв до 1 см (рис. 3).

После окончания лучевой терапии в январе 2016 г пациентка была выписана из стационара с рекомендациями продолжить использование гидрогелевого материала на основе альгината натрия с актовегином, димексидом, гидрокортизона ацетатом, мексидолом 2 раза в день на ложе опухоли.

После нормализации показателей крови, консультации терапевта, отсутствия признаков интоксикации пациентке были проведены 4 цикла по схеме *FEC* (эпирубицин 100 мг/м^2 , циклофосфамид 500 мг/м^2 , 5-Фторурацил 500 мг/м^2 , каждые 3 недели), затем проведен курс паллиативной ЛТ на область поясничного позвонка *L4*, доза за фракцию 3 Гр до СОД 30 Гр.

Спустя 4 мес. пациентка продолжает получать тамоксифен, по данным КТ: от июля 2016 г: объем конгломерата опухолевой ткани в области МЖ, включающий в себя кожу (с опухолевой язвой), подлежащие мышцы (в т.ч. межреберные) существенно уменьшился $61 \times 52 \times 34 \text{ мм}$.

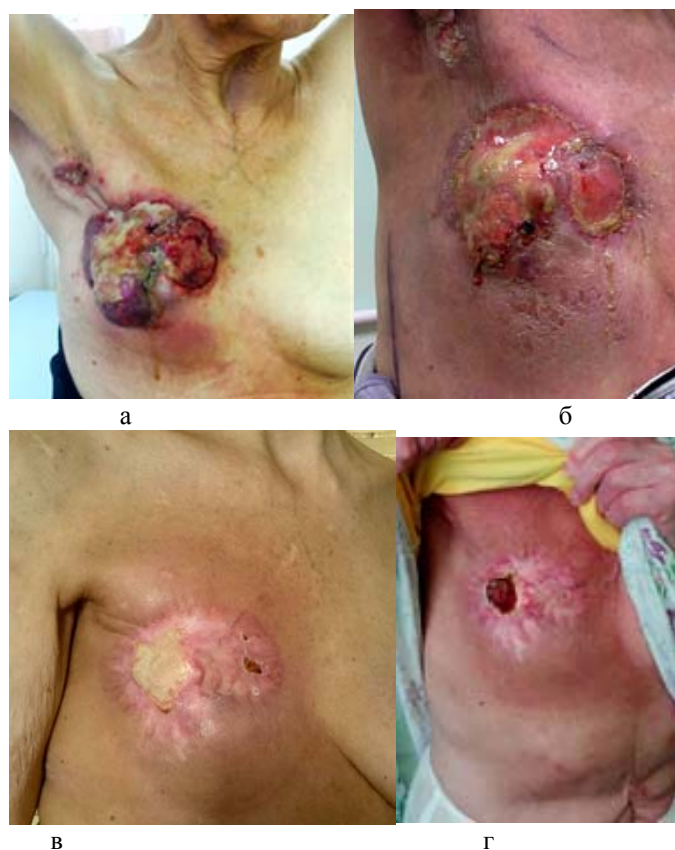

Рис. 3. Изменения кожи и опухолевого образования во время проведения лечения.
а – октябрь 2015 г., б – январь 2016 г., в – апрель 2016 г., г – май 2016 г.

Результаты и их обсуждение. Несмотря на то, что за последние годы в ранней диагностике РМЖ и лечении достигнуты большие успехи, количество больных с местно-распространенной стадией остаётся значительным. Как правило, это пациенты, которые ведут активный образ жизни, а значит особую важность приобретает улучшение ее качества.

Описанный клинический случай свидетельствует о том, что возможно эффективное консервативное лечение пациентов, у которых проведение хирургического лечения невозможно. Мы выбрали конформную лучевую терапию для лечения данной пациентки, поскольку, учитывая распространенность патологического процесса проведение санитарной мастэктомии было невозможным. А комбинированное использование гидрогелевых материалов на основе альгината натрия с лучевой терапией показало хорошую переносимость, противовоспалительный, кровоостанавливающий, ранозаживляющий эффект.

В описываемом случае комбинированное лечение уменьшило не только размеры опухоли МЖ, подмышечные, надключичные лимфоузлы с метастазами справа но и привело к полной эпителизации раны. Лечение прошло без лучевых реакций 3-4 степени. Пациентка отмечает положительные изменения в самочувствии и качестве жизни.

Выводы. Доказана эффективность комбинированного использования гидрогелевых материалов на основе альгината натрия с лучевой терапией у пациентки с местно-распространённой формой РМЖ, осложнённой опухолевой язвой. Использование данного метода лечения позволило не только стабилизировать заболевание, но и повысить качество жизни пациента.

Литература

1. Гусейнов А.З., Истомин Д.А. Заболевания молочной железы: монография. Тула, 2011.
2. Моисеенко В.М., Волков О.Н. Симптоматическое лечение: уход за опухолевой язвой // Практическая онкология. 2000. Т.2. С. 54–56.
3. Портной С.М. Роль хирургического метода в лечении местно-распространенного рака молочной железы и диссеминированного рака молочной железы // Практическая онкология. 2000. Т.2. С. 57–60.
4. Хакимов Г.А. Опыт лечения больных местно-распространенным раком молочной железы // ОЖРС. 2009. Т. 1–2. С. 27–29.

5. Multidimensional Challenge in Palliative Care / Merza T., Kleina C., Uebachb B. [et al.] // Breast Care. 2011. Vol.6. P. 21–24.
6. Wilson V. Assessment and management of fungating wounds: a review // Wound Care. 2005. Vol. March. P. 28–34.

References

1. Guseynov AZ, Istomin DA. Zabolevaniya molochnoy zhelezy: monografiya [Diseases of the breast: a monograph]. Tula; 2011. Russian.
2. Moiseenko VM, Volkov ON. Simptomaticheskoe lechenie: ukhod za opukholevoy yazvoy [Symptomatic treatment: tumor ulcer care]. Prakticheskaya onkologiya. 2000;2:54-6. Russian.
3. Portnoy SM. Rol' khirurgicheskogo metoda v lechenii mestno-rasprostranennogo raka molochnoy zhelezy i disseminirovannogo raka molochnoy zhelezy [The role of the surgical method of treatment of locally advanced breast cancer and metastatic breast cancer]. Prakticheskaya onkologiya. 2000;2:57-60. Russian.
4. Khakimov GA. Opyt lecheniya bol'nykh mestno-rasprostranennym rakom molochnoy zhelezy [Experience in the treatment of patients with locally advanced breast cancer]. OZhRS. 2009;1-2:27-9. Russian.
5. Merza T, Kleina C, Uebachb B, et al. Multidimensional Challenge in Palliative Care. Breast Care. 2011;6:21-4. Russian.
6. Wilson V. Assessment and management of fungating wounds: a review. Wound Care. 2005;March:28-34. Russian.

Библиографическая ссылка:

Маслюкова Е.А., Олгаржевская Н.Д., Коровина М.А., Обухов Е.М., Корытов О.В., Бондаренко А.В., Одинцова С.В. Результат консервативного лечения неоперабельного рака молочной железы, осложненного распадающейся опухолевой язвой. Клинический случай // Вестник новых медицинских технологий. Электронное издание. 2016. №4. Публикация 2-7. URL: <http://www.medtsu.tula.ru/VNMT/Bulletin/E2016-4/2-7.pdf> (дата обращения: 24.10.2016). DOI: 10.12737/22331.