

**УЗ-НАВИГАЦИЯ ПРИ КАТЕТЕРИЗАЦИИ ВНУТРЕННЕЙ ЯРЕМНОЙ ВЕНЫ,  
В ПРАКТИКЕ МНОГОПРОФИЛЬНОГО ОТДЕЛЕНИЯ РЕАНИМАЦИИ ДЛЯ ДЕТЕЙ**

А.В. НИКИФОРОВ<sup>\*,\*\*</sup>, А.В. НАУМОВ<sup>\*\*</sup>, А.Р. ТОКАРЕВ<sup>\*,\*\*</sup>, Н.В. ШЕЛУХИНА<sup>\*\*</sup>,  
Д.В. ХАРИТОНОВ<sup>\*\*</sup>, В.Н. ЧУРСИНА<sup>\*</sup>

<sup>\*</sup> ФГБОУ ВПО «Тульский государственный университет», медицинский институт,  
ул. Болдина, д. 128, Тула, 300012, Россия

<sup>\*\*</sup> ГУЗ «Тульская городская клиническая больница скорой медицинской помощи имени Д.Я. Ваныкина»,  
ул. Первомайская, 13, Тула, 300035, Россия

**Аннотация.** Простым и эффективным способом снижения количества осложнений при установке катетера во внутреннюю яремную вену у детей, является ультразвуковая навигация, позволяющая в реальном времени контролировать процесс катетеризации. В исследовании описаны этапы внедрения УЗ-навигации в практику многопрофильного отделения реанимации для детей, дана сравнительная характеристика метода с использованием УЗ-навигации и «слепого» метода постановки центрального венозного катетера. Внедрение в повседневную практику УЗ-навигации, при обеспечении центрального венозного доступа у пациентов многопрофильных отделений реанимации для детей, является ощутимой помощью в работе врача реаниматолога, основная задача которого является стабилизация состояния ребенка, что не может быть осуществлено без своевременного, безопасного и надежного венозного доступа, коим зачастую является центральная вена. Также немаловажным аспектом данного метода является существенное снижение ятрогенных осложнений, и возможность менее опытному доктору повысить результативность, и набрать необходимый опыт, сократив до минимума побочную ятрогению. Коллективы реанимационных отделений обладают психологией высокой профессиональной готовности к освоению и внедрению данного метода в повседневную клиническую практику.

**Ключевые слова:** УЗ-навигация, катеризация центральных вен, реаниматология, педиатрия.

**US-NAVIGATION DURING CATHETERIZATION OF INTERNAL JUGULAR VEIN  
IN PRACTICE MULTIPROFILE REANIMATION FOR CHILDREN**

A.V. NIKIFOROV<sup>\*,\*\*</sup>, A.V. NAUMOV<sup>\*\*</sup>, A.R. TOKAREV<sup>\*,\*\*</sup>, N.V. SHELUKHINA<sup>\*\*</sup>,  
D.V. KHARITONOV<sup>\*\*</sup>, V.N. TCHURSINA<sup>\*</sup>

<sup>\*</sup> Tula State University, Medical Institute, Str. Boldin, d. 128, Tula, 300012, Russia

<sup>\*\*</sup> Tula City Vanykin Hospital of ambulance, ul. Pervomayskaya, 13, Tula, 300035, Russia

**Abstract.** Ultrasonic navigation (USN) is simple and effective way of reducing the complications during the installation of the catheter into the internal jugular vein in children. It allows in real-time to control the catheterization process. The study describes the stages of the implementation of KM navigation into practice multidisciplinary intensive care department for children, gives the comparative characteristic of the method of using USN and "blind" method of setting a central venous catheter. The introduction into the everyday practice of USN is an appreciable help for the reanimatologists, whose main task is to stabilize the state of the child, this can be done only with timely, safe and reliable access to vein, which is often the central vein.

**Key words:** ultrasound navigation, central venous catheterization, reanimatology, pediatrics.

**Введение:** Все больше публикуется данных по применению информационных технологий в медицине, а также информационному сопровождению инвазивных манипуляций [12, 16-18]. Ультразвуковой (УЗ) метод исследования прочно вошел в повседневную клиническую практику ряда специалистов [8], работа которых становится невозможна без этого метода диагностики. В практике врача анестезиолога-реаниматолога применяются в качестве гемодинамического мониторинга УЗ-аппараты, гемодинамические мониторы [3, 14, 16], а также УЗ-навигация при пункции центральных вен.

Пункции и катетеризации периферических и центральных вен (ЦВ) относятся к числу наиболее распространенных манипуляций в практической медицине. За один год в мире устанавливается свыше 500 миллионов периферических и более 15 миллионов центральных венозных катетеров [13]. Однако проблема венозного доступа для многопрофильного отделения детской реанимации по-прежнему является одной из самых актуальных. Причиной этому служит возрастные, гендерные [4], и анатомические особенности пациентов, тяжесть исходного состояния больных, осложняющая обеспечение адекватного венозного доступа (тяжелые гиповолемии, интоксикации, септические состояния, коагулопатии, трав-

мы). Значимым в этой ситуации является существенное ограничение во времени, отвоящемся для принятия решения и выполнения манипуляции. Неотложные состояния не терпят промедления, особенно в педиатрии. В то же время многое зависит и от опыта врача. Так, граница, после которой у специалиста появляется некоторый опыт, снижающий количество осложнений, обозначена еще в 1986 г. на цифре 50: частота осложнений у врача, выполнившего свыше 50 катетеризаций, примерно в два раза ниже, чем у его коллег с меньшим опытом [2, 4, 24].

Наиболее безопасным и надежным в педиатрической практике считается катетеризация *внутренней яремной вены* (ВЯВ) [19].

Преимущества:

- низкий риск развития пневмоторакса;
- ВЯВ является наиболее поверхностно расположенной ЦВ по сравнению с *подключичной веной* (ПВ) и даже *бедренной веной* БВ (с глубиной расположения от 4 до 11 мм);
- у детей раннего возраста диаметр ВЯВ, как правило, в 1,5 раза больше диаметра бедренной вены;
- Внутренняя полая вена анатомически является продолжением ВЯВ справа, что способствует установки центрального венозного катетера в оптимальную позицию с расположением конца катетера в полости верхней полой вены над правым предсердием;
- Гигиенический и визуальный комфорт.

Недостатки:

- Риск пункции сонной артерии;
- Повреждение звездчатого узла иглой, и/или гематомой с развитием синдрома Горнера, который проявляется псевдоптозом, миозом, энофтальмом и ангидрозом на стороне поражения [1];

Однако анатомические особенности расположения ВЯВ значительно осложняют ее катетеризацию «слепым методом».

Варианты расположения у детей старшего возраста, и взрослых (рис. 1):

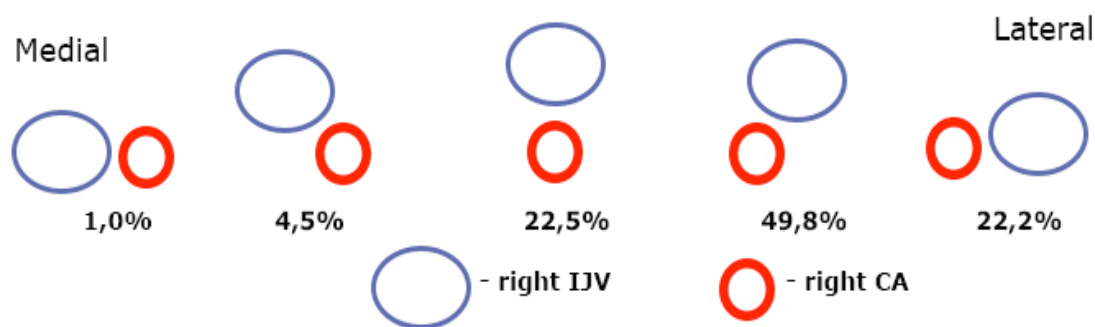


Рис. 1. Варианты расположения ВЯВ у детей старшего возраста, и взрослых (\*IJV–ВЯВ, СА– сонная артерия) [1]

У детей младшего возраста (рис. 2):

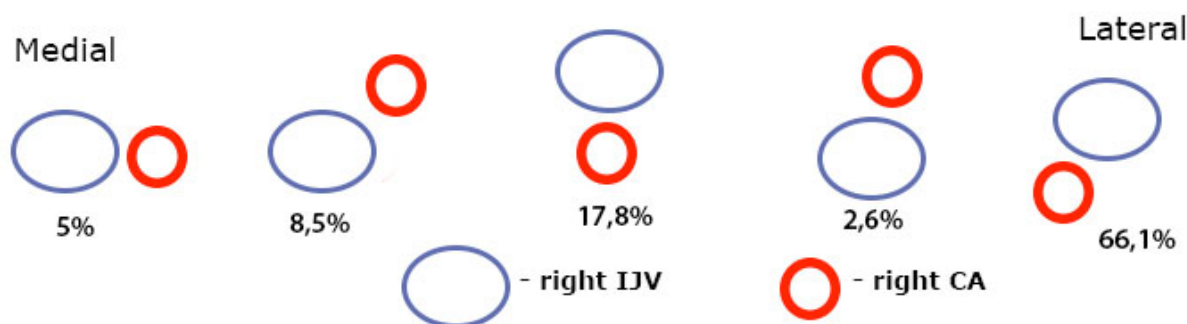


Рис. 2. Варианты расположения ВЯВ у детей младшего возраста [1]

У детей младшего возраста:

- ВЯВ расположена поверхностнее и латеральнее *общей сонной артерии* (ОСА) (66,1%);

- ВЯВ расположена над ОСА (17,8%);
- ВЯВ расположена глубже и медиальнее ОСА (8,5%);
- ВЯВ расположена под ОСА (2,6%);
- ВЯВ расположена на одном уровне с ОСА (5%) [11].

Министерство здравоохранения США опубликовало рекомендации по методам снижения числа медицинских ошибок. Среди них имелось указание на обязательное использование УЗ-контроля при установке *центрального венозного катетера* (ЦВК) [9, 10].

В частности, простым и эффективным способом снижения количества осложнений при установке катетера в ВЯВ у детей, является УЗ-навигация, позволяющая в реальном времени контролировать процесс катетеризации [19, 20, 23, 26, 27], увеличивающая скорость манипуляции, что снижает продолжительность действия стресса от манипуляции, улучшая исходы у детей находящихся в критическом состоянии [6]. Еще одним аргументом для внедрения данной методики послужила работа, суть которой в сравнении двух рандомизированных групп пациентов, где катетеризация ЦВ выполнялась на основании анатомических ориентиров и с применением УЗ-визуализации. Было выявлено, что использование УЗ-контроля повысило процент успешных манипуляций [22]. Так же *W.M. Hilty* и соавт. обнаружили уменьшение количества попыток и процента осложнений при выполнении катетеризаций с использованием УЗ-навигации, что, вероятно, объясняется меньшим количеством попыток пункции [21, 25].

**Цель исследования** – изучить эффективность использования УЗ-контроля при установке ЦВК в практике в практике многопрофильного отделения реанимации для детей.

**Задачи исследования:**

1. Провести анализ опыта использования уз-контроля при установке ЦВК.
2. Оценить количество осложнений.
3. Описать преимущество метода визуализации над методом «вслепую».

**Материалы и методы исследования.** Наблюдались 2 группы детей проходивших лечение в отделении реанимации ГУЗ «ТГКБСМ им. Д.Я. Ванькина» с 2011 по 2016 годы, которым проводилась катетеризация ЦВ.

*1 группа:* 198 больных за период с 2011 по 2013 годы. Возраст от 8 суток до 14 лет. Вес пациентов от 900 грамм до 72 кг. Проводилась методика «вслепую» катетеризация по Сельдингеру

*2 группа:* Количество детей 82. Возрастной интервал от 12 суток до 14 лет. Весовой интервал от 1 кг до 32 кг. Катетеризация проводилась УЗ-аппаратом *Sonosite m-turbo*. Внедрение методики УЗ-навигации при катетеризации ЦВ в отделении началось с 2013 года, по началу в единичных случаях, в качестве отработки методики, и как помощь при тяжелых случаях катетеризации ЦВ. Рутинное использование данного метода ведется с 2015 года. Применяли статическую и динамическую методики наведения. На данный момент мы имеем следующие результаты (данные за 2015-2016 г).

*Статический способ:* контрольное УЗИ с визуализацией интересующих сосудов выполнялось непосредственно перед пункцией ЦВ, разметка на коже наносилась до стерилизации операционного поля (рис. 3).

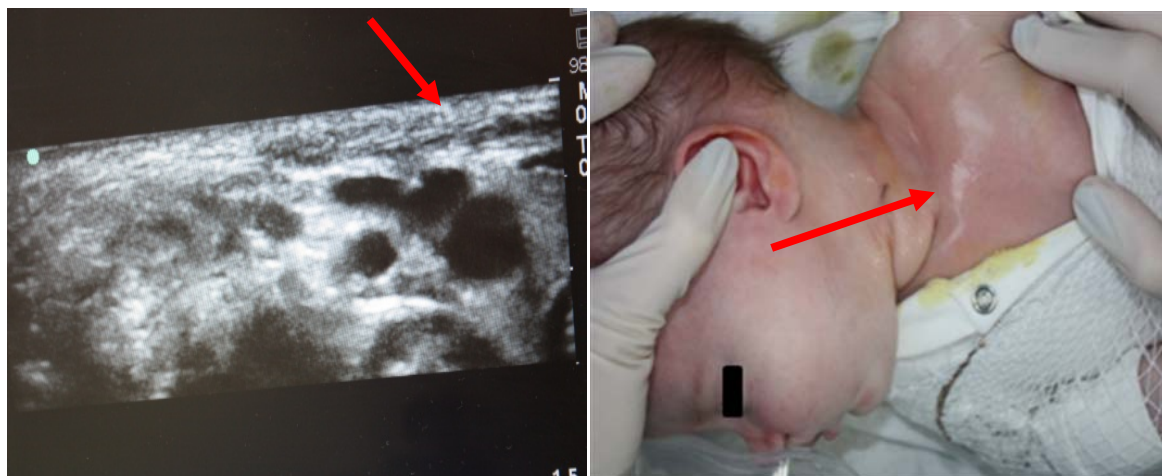


Рис. 3. Статический способ УЗ-навигации при катетеризации ВЯВ.(курсором указано направление иглы)

*Динамический способ* отличается от статического тем, что на операционное поле устанавливается стерильный датчик, пункция сосуда осуществляется под ультразвуковым наведением в режиме реального времени. У всех детей проводилась соответствующая тяжести состояния и возраста общая анестезия (рис. 4, 5).

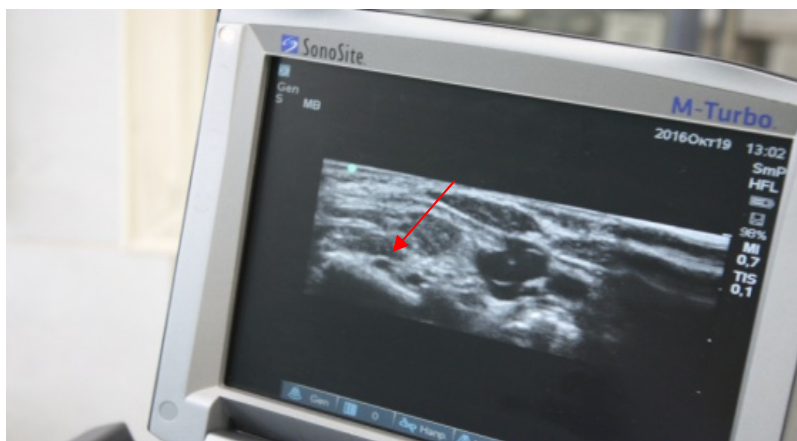


Рис. 4. Динамический способ: Монитор Sonosite m-turbo. Курсором указана белая точка – УЗ-картина иглы в вене

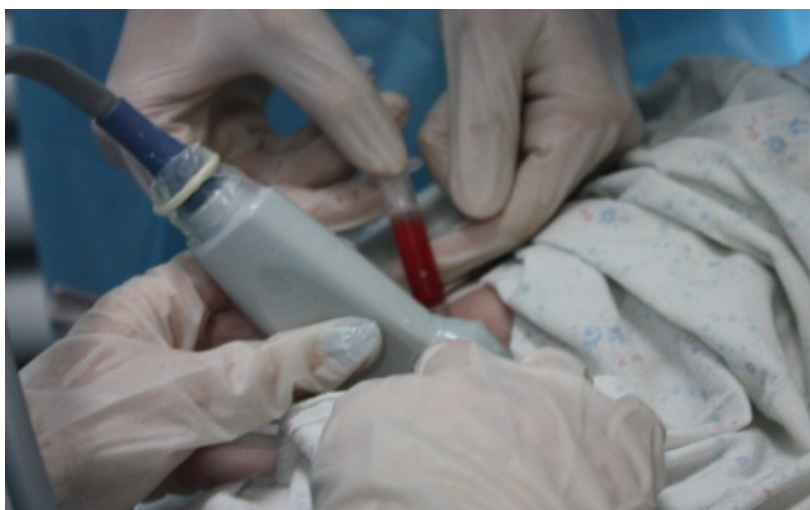

Рис.5. Вид операционного поля. Датчик над ВЯВ, ВЯВ пунктирована, аспирационная проба положительна, в шприце кровь

#### **Результаты и их обсуждение.**

*1 группа* (методика «в слепую»).

Количество попыток катетеризации ЦВ: С 1 попытки – 30%, от 2 до 3 попыток – 60%. Более 3 попыток – 10%.

*Осложнения:*

– непреднамеренная пункция прилежащей артерии на стороне катетеризации ЦВ (28%). При катетеризации ПВ – 23% (от всех данных манипуляций). При катетеризации ЯВ – 36%. При катетеризации БВ – 40% (очень малое количество катетеризаций).

– трудности при введении проводника в ЦВ – 43% (сюда же входят трудности проведения непосредственно катетера, что составило сравнительно небольшое количества – 2% катетеризаций). При катетеризации ПВ – 45%. При катетеризации ЯВ – 21%. При катетеризации БВ – 0% (очень малое количество катетеризаций).

– некорректная позиция ЦВК (случалась только при катетеризации ПВ) – 20%. При катетеризации ПВ попадание ЦВК во внутреннюю ЯВ на стороне катетеризации – 90% (из всех некорректных позиций) При катетеризации ПВ попадание ЦВК в противоположную ПВ – 10%

– пневмоторакс – 9%, при катетеризации ПВ – 80% (из числа всех пневмотораксов), при катетеризации ЯВ – 20%

*2 группа:* (метод УЗ-навигации):

Количество попыток катетеризации ЦВ: С 1 попытки – 70%, от 2 до 3 попыток – 30%, более 3 попыток – 2%.

*Осложнения:*

– непреднамеренная пункция общей сонной артерии на стороне катетеризации ЦВ (5%), при катетеризации ПВ – 20% (от всех данных манипуляций)

– трудности при введении проводника в ЦВ – 25%, при катетеризации ПВ – 38%, при катетеризации ЯВ – 18%;

– некорректная позиция ЦВК (случалась только при катетеризации ПВ) – 5%, при катетеризации ПВ попадание ЦВК во внутреннюю ЯВ на стороне катетеризации.

– пневмоторакс – 3%, причем данный вид осложнений встречался только при катетеризации ПВ.

Короткая шея и выраженная подкожно-жировая клетчатка в детском возрасте, ухудшают анатомические ориентиры для рутинной катетеризации вслепую. Поэтому процент катетеризаций ВЯВ в нашем отделении до 2015 года составлял не более 20% от общего числа ЦВК, и использовался в основном как резервный метод после неудачных попыток катетеризировать ПВ.

Возможность использования высокотехнологичного оборудования позволило нам изменить подход к катетеризации ЦВ у детей. Удалось снизить количество ятрогенных осложнений данной манипуляции.

Ввиду преобладания психологии высокой профессиональной готовности, самоуверенности у врачей анестезиологов-реаниматологов [7], сразу же после освоения техники и принятия врачами отделения преимуществ метода УЗ-контроля при установке ЦВК, увеличилась доля катетеризаций внутренней ЯВ до 70% от общего числа катетеризаций.

**Заключение.** Таким образом, внедрение в повседневную практику УЗ-навигации с целью обеспечения центрального венозного доступа у пациентов многопрофильных отделений реанимации для детей, является значимой манипуляцией в работе врача реаниматолога, основная задача которого – стабилизация состояния ребенка, что не может быть осуществлено без своевременного, безопасного и надежного венозного доступа. Немаловажным аспектом данного метода является как существенное снижение ятрогенных осложнений, так и возможность менее опытному доктору повысить результативность, а как следствие, накопить необходимый опыт, сократив до минимума побочную ятрогению. Коллективы реанимационных отделений обладают психологией высокой профессиональной готовности к освоению и внедрению данного метода в повседневную клиническую практику.

### **Литература**

1. Быков М.В. Ультразвуковые исследования в обеспечении инфузионной терапии в отделениях реанимации и интенсивной терапии. Тверь: Триада, 2011.
2. Галтьери И., Демпе И., Сиперли М., Томсон Д. Катетеризация подключичной вены: ультразвуковой контроль позволяет менее опытным врачам добиться лучших результатов // Вестник интенсивной терапии. 2006. № 4. С. 24–30.
3. Гладких П.Г., Токарев А.Р., Филонов К.П., Митюшкина О.А. Реабилитационно-оздоровительные технологии в публикациях тульской научной школы (обзор литературы) // Вестник новых медицинских технологий. Электронное издание. 2016. №3. Публикация 8-4. URL: <http://www.medtsu.tula.ru/VNMT/Bulletin/E2016-3/8-4.pdf> (дата обращения: 26.09.2016).
4. Кровообращение и анестезия. Оценка и коррекция системной гемодинамики во время операции и анестезии / Под ред. Лебединского К.М. СПб.: Человек, 2012. 1076 с.
5. Киреев С.С., Токарев А.Р., Малыченко Т.В. Гендерно-климатические особенности обращаемости населения за медицинской помощью по поводу артериальной гипертензии // Вестник новых медицинских технологий. Электронное издание. 2014. № 1. Публикация 7-11. URL: <http://medtsu.tula.ru/VNMT/Bulletin/E2014-1/4843.pdf> (дата обращения: 19.09.2014). DOI: 10.12737/5732.
6. Киреев С.С. Боль и стресс у новорожденных // Вестник новых медицинских технологий. 2016. Т. 23, № 4. С. 328–342
7. Киреев С.С. Психология и профессиональная мотивация врача – неонатолога // Неонатология, хірургія та перинатальна медицина. 2014. Т. 4, № 3 (13). С. 164–165
8. Медико-биологические аспекты реабилитационно-восстановительных технологий в акушерстве: монография / Хадарцев А.А. [и др.] / под ред. Хадарцевой К.А. Европейская акад. естественных наук – Тула: Тульский полиграфист, 2013. 221 с.
9. Нобль В.Е., Нельсон Б., Сутинго А.Н. УЗИ при неотложных и критических состояниях: пер. с англ. М.: Мед. лит, 2009. 240 с.
10. Послеоперационные инфекционные осложнения / Под ред. Дмитриевой Н.В., Петуховой И.Н. М.: Практическая медицина, 2013. 424 с.
11. Рыков М.Ю., Кириллова О.А., Поляков В.Г. Роль лучевых методов диагностики в обеспечении венозного доступа // Онкопедиатрия, 2015. Т.2, №1. С. 7–15.
12. Системный анализ, управление и обработка информации в биологии и медицине. Ч. VI / Под ред. Еськова В.М., Хадарцева А.А. Самара: Офорт, 2005. 153 с.

13. Сухоруков В.П., Бердикян А.С., Эпштейн С.Л. Пункция и катетеризация вен. СПб.: ООО «Санкт-Петербургское медицинское издательство», 2001. 56 с.
14. Токарев А.Р., Киреев С.С. Гипоксия при артериальной гипертензии (краткий обзор литературы) // Вестник новых медицинских технологий. 2016. Т. 23, № 2. С. 233–239. DOI:10.12737/20452.
15. Токарев А.Р., Федоров С.С., Токарева С.В., Наумов А.В., Харитонов Д.В. Возможности современных отечественных интерактивных аппаратно-программных медицинских комплексов (обзор литературы) // Вестник новых медицинских технологий. 2016. Т. 23, № 4 С. 316–327. DOI:10.12737/23881.
16. Федоров С. С., Могильников С. В., Федоров С. Ю., Антонов А.А. Изменения системной гемодинамики у больных артериальной гипертензией под воздействием ксенон-кислородной смеси // Вестник новых медицинских технологий. 2012. №2. С. 266–269.
17. Хадарцев А.А., Зилов В.Г., Фудин Н.А. Избранные технологии диагностики. Тула: ООО РИФ «ИНФРА», 2008. 296 с.
18. Хадарцев А.А., Яшин А.А., Еськов В.М., Агарков Н.М., Кобринский Б.А., Фролов М.В., Чухраев А.М., Хромушин В.А., Гонтарев С.Н., Каменев Л.И., Валентинов Б.Г., Агаркова Д.И. Информационные технологии в медицине / Под ред. Хадарцева А.А. Тула: Изд-во ТулГУ, 2006. 272 с.
19. Dimitrios K., Labropoulos N. Real-time ultrasoundguided catheterization of the internal jugular vein: a prospective comparison with the landmark technique in critical care patients // Crit. Care. 2006. Vol. 10. P. 3–8.
20. Frantz J. Gibs. Ultrasound guidance for central venous catheter placement // Hosp. Physician. 2006. Vol. 6. P. 23–31.
21. Hilty W.M., Hudson P.A., Levitt M.A. Real-time ultrasoundguided femoral vein catheterization during cardiopulmonary resuscitation // Ann Emerg Med. 1997. Vol. 3. P. 331.
22. Milling T.J., Rose J., Briggs W.M. Randomized, controlled clinical trial of point-of-care limited ultrasonography assistance of central venous cannulation // CriticalCareMedicine. 2005. Vol. 33 P. 1764.
23. Susan T. Verghese, Willis McGill. Ultrasoundguided internal jugular venous cannulation in infants// Anesthesiology. 1991, T.1. P. 71–77.
24. Sznajder J.L., Zveibil F.R., Bitterman H. Central vein catheterization: failure and complication rates by three percutaneous approaches// Arch Intern Med. 1986. P. 259–261.
25. Walder B., Pttet D. Prevention of bloodstream infections with central venous catheters treated with anti-infective agents depends on catheter type and insertion time: evidence from a meta-analysis // Infect Control HospEpidemiol. 2002. Vol. 23. P. 748–756.
26. Wei Xin Chuan, Wei Wei. A randomized-controlled study of ultrasound prelocation vs anatomical landmarkguided cannulation of the internal jugular vein in infants and children // Pediatric Anesthesia. 2005. Vol. 15. P. 733–738.
27. William R. Fry, Gary C. Clagget. Ultrasound-guided central venous access // Arch. Surg. 1999. Vol. 134. P. 738–741.

### References

1. Bykov MV. Ul'trazvukovye issledovaniya v obespechenii infuzionnoy terapii v otdeleniyakh reanimatsii i intensivnoy terapii [Ultrasound studies to provide infusion therapy in the intensive care unit]. Tver': Triada; 2011. Russian.
2. Galt'eri I, Deppe I, Siperli M, Tomson D. Kateterizatsiya podklyuchichnoy veny: ul'trazvukovoy kontrol' pozvolyaet menee opytnym vracham dobit'sya luchshikh rezul'tatov [Subclavian vein catheterization: ultrasonic testing allows less experienced physicians to achieve better results]. Vestnik intensivnoy terapii. 2006;4:24-30. Russian.
3. Gladkikh PG, Tokarev AR, Filonov KP, Mityushkina OA. Reabilitatsionno-ozdorovitel'nye tekhnologii v publikatsiyakh tul'skoy nauchnoy shkoly (obzor literatury) [Rehabilitation and wellness technology in publications Tula Scientific School (review)]. Vestnik novykh meditsinskikh tekhnologiy. Elektronnoe izdanie. 2016 [cited 2016 Sep 26];3 [about 6 p.]. Russian. Available from: <http://www.medtsu.tula.ru/VNMT/Bulletin/E2016-3/8-4.pdf>.
4. Krovoobrashchenie i anesteziya. Otsenka i korrektsiya sistemnoy gemodinamiki vo vremya operatsii i anestezii [Circulation and anesthesia. Evaluation and correction of systemic hemodynamics during surgery and anesthesia]. Pod red. Lebedinskogo KM. Sankt-Peterburg: Chelovek; 2012. Russian.
5. Kireev SS, Tokarev AR, Malychenko TV. Genderno-klimaticheskie osobennosti obrashchaemosti naseleniya za meditsinskoy pomoshch'yu po povodu arterial'noy gipertenzii [Gender-climatic features of the negotiability of the population for medical care for hypertension]. Vestnik novykh meditsinskikh tekhnologiy. Elektronnoe izdanie. 2014 [cited 2014 Sep 19];1 [about 8 p.]. Russian. Available from: <http://medtsu.tula.ru/VNMT/Bulletin/E2014-1/4843.pdf>.
6. Kireev SS. Bol' i stress u novorozhdennykh [Pain and stress in newborns]. Vestnik novykh meditsinskikh tekhnologiy. 2016;23(4):328-42. Russian.

7. Kireev SS. Psikhologiya i professional'naya motivatsiya vracha – neonatologa [Psychology and motivation professional doctor - Neonatologist]. Neonatologiya, khirurgiya ta perinatal'na meditsina. 2014;4(3):164-5. Russian.
8. Khadartsev AA, et al. Mediko-biologicheskie aspekty reabilitatsionno-vosstanovitel'nykh tekhnologiy v akusherstve [Medical and biological aspects of rehabilitation and recovery technologies in obstetrics] : monografiya. pod red. Khadartsevoy KA. Evropeyskaya akad. estestvennykh nauk – Tula: Tul'skiy poligrafist; 2013. Russian.
9. Nobl' VE, Nel'son B, Sutingko AN. UZI pri neotlozhnykh i kriticheskikh sostoyaniyakh [Ultrasound in emergency and critical conditions]: per. s angl. Moscow: Med. Lit; 2009. Russian.
10. Posleoperatsionnye infektsionnye oslozhneniya [Postoperative Infectious Complications]. Pod red. Dmitrievoy NV, Petukhovoy IN. Moscow: Prakticheskaya meditsina; 2013. Russian.
11. Rykov MY, Kirillova OA, Polyakov VG. Rol' luchevykh metodov diagnostiki v obespechenii venoznogo dostupa [Role of radial diagnostic methods to ensure venous access]. Onkopediatriya, 2015;2(1):7-15. Russian.
12. Sistemnyy analiz, upravlenie i obrabotka informatsii v biologii i meditsine [System analysis, management and processing of information in biology and medicine]. Ch. 4. Pod red. Es'kova VM, Khadartseva AA. Samara: Ofort; 2005. Russian.
13. Sukhorukov VP, Berdikian AS, Epshteyn SL. Punktsiya i kateterizatsiya ven [Puncture and catheterization of veins]. Sankt-Peterburg: OOO «Sankt-Peterburgskoe meditsinskoe izdatel'stvo»; 2001. Russian.
14. Tokarev AR, Kireev SS. Gipoksiya pri arterial'noy gipertenzii (kratkiy obzor literatury) [Hypoxia in hypertension (brief review)]. Vestnik novykh meditsinskikh tekhnologiy. 2016;23(2):233-39. Russian.
15. Tokarev AR, Fedorov SS, Tokareva SV, Naumov AV, Kharitonov DV. Vozmozhnosti sovremennykh otechestvennykh interaktivnykh apparatno-programmnykh meditsinskikh kompleksov (obzor literatury) [The possibilities of modern domestic interactive hardware and software medical complexes (a literature review)]. Vestnik novykh meditsinskikh tekhnologiy 2016;23(4):316-27. Russian.
16. Fedorov SS, Mogil'nikov SV, Fedorov SY, Antonov AA. Izmeneniya sistemnoy gemodinamiki u bol'nykh arterial'noy gipertenziei pod vozdeystviem ksenon-kislorodnoy smesi [Changes in systemic hemodynamics in patients with arterial hypertension under the influence of xenon-oxygen mixture]. Vestnik novykh meditsinskikh tekhnologiy. 2012;2:266-9. Russian.
17. Khadartsev AA, Zilov VG, Fudin NA. Izbrannye tekhnologii diagnostiki [Selected diagnostic technology]. Tula: OOO RIF «INFRA»; 2008. Russian.
18. Khadartsev AA, Yashin AA, Es'kov VM, Agarkov NM, Kobrinskiy BA, Frolov MV, Chukhraev AM, Khromushin VA, Gontarev SN, Kamenev LI, Valentinov BG, Agarkova DI. Informatsionnye tekhnologii v meditsine [Information technologies in medicine]. Pod red. Khadartseva AA. Tula: Izd-vo TulGU; 2006. Russian.
19. Dimitrios K, Labropoulos N. Real-time ultrasound-guided catheterization of the internal jugular vein: a prospective comparison with the landmark technique in critical care patients. Crit. Care. 2006;10:3-8.
20. Frantz J. Gibs. Ultrasound guidance for central venous catheter placement. Hosp. Physician. 2006;6:23-31.
21. Hilty WM, Hudson PA, Levitt MA. Real-time ultrasound-guided femoral vein catheterization during cardiopulmonary resuscitation. Ann Emerg Med. 1997;3:331.
22. Milling TJ, Rose J, Briggs WM. Randomized, controlled clinical trial of point-of-care limited ultrasonography assistance of central venous cannulation. CriticalCareMedicine. 2005;33:1764.
23. Susan T. Verghese, Willis McGill. Ultrasound-guided internal jugular venous cannulation in infants. Anesthesiology. 91;1:71-7.
24. Sznajder JL, Zveibil FR, Bitterman H. Central vein catheterization: failure and complication rates by three percutaneous approaches. Arch Intern Med. 1986;259-61.
25. Walder B., Pttet D. Prevention of bloodstream infections with central venous catheters treated with anti-infective agents depends on catheter type and insertion time: evidence from a meta-analysis. Infect Control HospEpidemiol. 2002;23:748-56.
26. Wei Xin Chuan, Wei Wei. A randomized-controlled study of ultrasound prelocation vs anatomical landmark-guided cannulation of the internal jugular vein in infants and children. Pediatric Anesthesia. 2005;15:733-8.
27. William R. Fry, Gary C. Clagget. Ultrasound-guided central venous access. Arch. Surg. 1999;134:738-41.

---

**Библиографическая ссылка:**

Никифоров А.В., Наумов А.В., Токарев А.Р., Шелухина Н.В., Харитонов Д.В., Чурсина В.Н. УЗ-навигация при катетеризации внутренней яремной вены, в практике многопрофильного отделения реанимации для детей // Вестник новых медицинских технологий. Электронное издание. 2017. №1. Публикация 2-15. URL: <http://www.medtsu.tula.ru/VNMT/Bulletin/E2017-1/2-15.pdf> (дата обращения: 01.03.2017). DOI: 10.12737/25082.