

**ВЛИЯНИЕ ЭЛЕКТРОМАГНИТНОГО ИЗЛУЧЕНИЯ КРАЙНЕ ВЫСОКОЙ ЧАСТОТЫ
НА ОСОБЕННОСТИ ПАТОМОРФОЛОГИЧЕСКИХ ИЗМЕНЕНИЙ ПЕЧЕНИ И ПОЧЕК
ПРИ ЭКСПЕРИМЕНТАЛЬНОМ ОСТРОМ ТОКСИЧЕСКОМ ГЕПАТИТЕ**

Т.И. СУББОТИНА, П.А. ПИТИН, А.В. ГЕРИНА, А.О. ГЛОТОВА, Е.А. ЕВТУШЕНКО, А.А. ЯШИН

*ФГБОУ ВО «Тульский государственный университет, медицинский институт»,
ул. Болдина 128, Тула, 300012, Россия*

Аннотация. В статье рассматриваются вопросы, отражающие особенности патоморфологических изменений печени и почек при остром токсическом гепатите с учетом сочетанного воздействия на организм ЭМИ КВЧ и приводящие к формированию патоморфологических изменений как в ткани печени, так и в почках. Одновременно, в эксперименте на животных, учитывалось воздействие электромагнитного излучения крайне высокой частоты на особенности развития патологического процесса. При выполнении экспериментальных исследований учитывалось, что одними из наиболее часто встречающихся патологических процессов поражения печени являются токсические гепатиты, которые сопровождаются развитием печеночно-почечной недостаточности. Количество этиологических факторов, которые вызывают токсическое поражение печени, постоянно нарастает, что имеет особое значение для увеличения поражения печени, и как следствие это приводит к увеличению частоты встречаемости токсических гепатитов, которые сопровождаются развитием патологии почек. Установлено, что в группе животных с экспериментальным токсическим гепатитом, подвергшихся воздействию электромагнитного излучения крайне высокой частоты, в сочетании с гепатопротекторами, наблюдались патологоанатомические изменения, характеризующиеся менее выраженными холестатическими и некробиотическими изменениями по сравнению с группами, в которых не проводилось облучение электромагнитным излучением крайне высокой частоты.

Ключевые слова: электромагнитное излучение крайне высокой частоты, острый токсический гепатит, патоморфологические изменения печени и почек, гепатопротекторы.

**INFLUENCE OF ELECTROMAGNETIC RADIATION EXTREMELY HIGH FREQUENCY
ON THE FEATURES OF PATHOMORPHOLOGICAL CHANGES OF LIVER AND KIDNEY
IN EXPERIMENTAL ACUTE TOXIC HEPATITIS**

T.I. SUBBOTINA, P.A. PITIN, A.V. GERINA, A.O. GLOTOVA, E.A. EVTUSHENKO, A.A. YASHIN

Tula State University, Medical Institute, Boldin Str., 128, Tula, 300012, Russia

Abstract. The article deals with issues reflecting the features of pathomorphological changes in the liver and kidneys with acute toxic hepatitis taking into account the combined effect of EMR EHF on the body and leading to the formation of pathomorphological changes in both liver tissue and kidneys. Simultaneously, in the experiment on animals, the effect of electromagnetic radiation of an extremely high frequency on the features of the development of the pathological process was taken into account. In the experimental studies, the authors took into account that toxic hepatitis accompanied by the development of hepatic renal failure are among the most common pathological processes of liver damage. A number of etiological factors that cause toxic damage to the liver is constantly increasing, which is of particular importance for increasing liver damage, and as a result, it leads to an increase in the frequency of toxic hepatitis, which is accompanied by the development of renal pathology. It was found that in the group of animals with experimental toxic hepatitis, exposed to electromagnetic radiation of extremely high frequency, in combination with hepatoprotectors, pathological changes were observed, characterized by less pronounced cholestatic and necrobiotic changes in comparison with the groups in which radiation was not subjected to electromagnetic radiation of extremely high frequency.

Key words: electromagnetic radiation of extremely high frequency, acute toxic hepatitis, pathomorphological changes of the liver and kidneys, hepatoprotectors.

Актуальность. В настоящее время актуальным является вопрос о возрастающем влиянии на организм человека гепатотропных факторов, являющихся показателями важнейшими для ущерба здоровью населения. Формирование токсических гепатитов, сопровождающихся развитием печеночно-почечной недостаточности, является одними из наиболее часто встречающихся патологических процессов, в том числе связанных с влиянием различных экзогенных этиологических факторов [1]. Особое значение в настоящее время имеет увеличение количества патологических факторов, вызывающих токсическое пора-

жение печени и как следствие увеличение частоты токсических гепатитов, сопровождающихся развитием патологии почек [7].

Удельный вес лекарственной патологии печени с учетом рекомендаций *Совета международных медицинских научных организаций* (CIOMS) составляют 50% от всех случаев острой печеночной недостаточности.

Крайне высока выраженность развития токсического гепатита в онкологической практике, обусловленная приемом противоопухолевых препаратов, составляющая от 42 до 100% [4]. Влияние электромагнитного излучения в сочетании с гепатопротекторами при экспериментальном токсическом гепатите изучено недостаточно. В ранее проведенных экспериментах были получены результаты, свидетельствующие о том, что при комплексном воздействии гепатопротекторов и ЭМИ КВЧ на подопытных животных с токсическим гепатитом биохимические показатели крови приближались к таковым в контрольной группе, в тканях печени и почек наблюдались минимальные патологические изменения [1-3]. Таким образом являются актуальными исследования в этом направлении, а полученные положительные эффекты необходимо далее изучать с учетом формирования особенностей механизмов развития на системном уровне, в том числе с использованием клеточных технологий [5].

Цель исследования – изучить особенности патоморфологических изменений печени и почек при остром токсическом гепатите с учетом сочетанного воздействия на организм ЭМИ КВЧ.

Научная новизна заключается в том, что впервые в эксперименте на животных изучены закономерности формирования патоморфологических изменений в ткани печени и почек при экспериментальном токсическом гепатите и сочетанном воздействии ЭМИ КВЧ.

Задачами исследования являются

1. В эксперименте на животных моделировать токсический гепатит, путем введения четыреххлористого углерода.
2. Изучить изменения в печени и почках, как патоморфологические критерии формирования острого токсического гепатита и развития печеночно-почечной недостаточности.
3. Моделировать острый токсический гепатит и развитие печеночно-почечной недостаточности при сочетанном воздействии четыреххлористого углерода и ЭМИ КВЧ.

Материалы и методы исследования. Исследование проводилось на 4-5-месячных беспородных крысах весом $150 \div 170$ г. Работа с лабораторными животными осуществлялась в соответствии с рекомендациями изложенными МЗ СССР за №755 от 12 августа 1977 года, а также принятой Хельсинской Декларации от 1975 года с дополнениями в 1983 г. Моделирование острого токсического гепатита, осуществлялось путем внутрибрюшинного введения четыреххлористого углерода. В первой контрольной группе находились животные, содержащиеся в стандартных условиях вивария, и не подвергающиеся патологическому воздействию. Вторая группа была сформирована из животных с экспериментально моделированным токсическим гепатитом, путем введения четыреххлористого углерода внутрибрюшинно, в третьей группе находились животные с моделированным токсическим гепатитом, и облученные электромагнитным облучением высокой частоты 37 ГГц, время экспозиции составляло 180 минут. В четвертой группе находились животные, у которых был моделирован токсический гепатит в сочетании с воздействием ЭМИ КВЧ и введением гепатопротектора гептрала в дозе 400 мг. Спустя 14 дней лабораторные животные выводились эксперимента путем хлороформного наркоза. Патоморфологические исследования осуществлялись на тканях печени и почек, окрашенных гематоксилином и эозином при увеличении $\times 40-100$.

В контрольной группе животных патологические изменения в ткани печени и почек не выявлено. Дольковая структура печени сохранена. Трабекулярное строение печеночных долек не нарушено. В почках гистологическая структура клубочков и канальцев не изменена. Дистрофические и некробиотические изменения в ткани печени и почек отсутствуют. Морфологическое строение печени и почек животных контрольной группы животных показано на рис. 1, 2, 3.

Во второй группе в печени наблюдалась дисконкомплексация гепатоцитов, синусоиды неравномерно расширены, полнокровны, гепатоциты находятся в состоянии диффузной белковой дистрофии, присутствуют очаговые некротические и некробиотические изменения. Типично формирование внутриклеточного центрлобулярного холестаза. Ткани почек: клубочки гипертрофированы, канальцевый эпителий с очаговыми дистрофическими и некробиотическими изменениями. Морфологическая картина печени и почек второй группы животных представлена на рис. 4, 5.

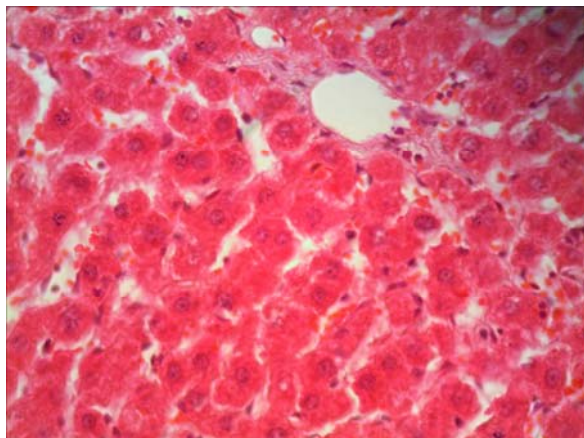


Рис. 1. Контрольная группа. Ткань печени, без патологических изменений. Гематоксилин и эозин, $\times 100$

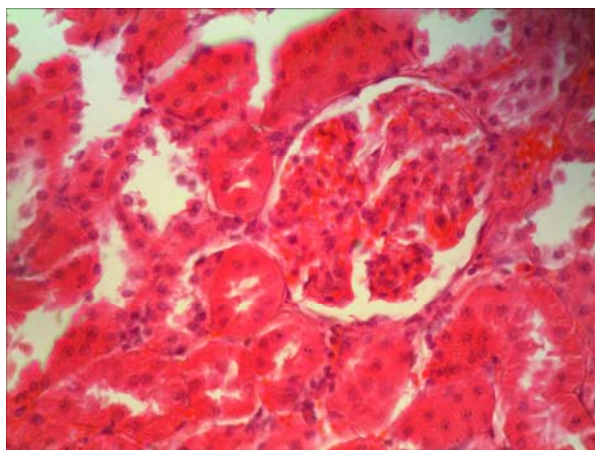


Рис. 2. Контрольная группа. Ткань почки, клубочков без патологических изменений.
Гематоксилин и эозин, $\times 100$

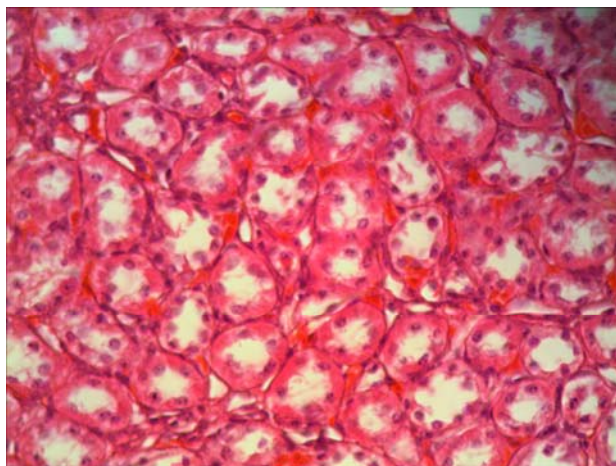


Рис. 3. Контрольная группа. Ткань почки, канальцевый эпителий без патологических изменений.
Гематоксилин и эозин, $\times 100$

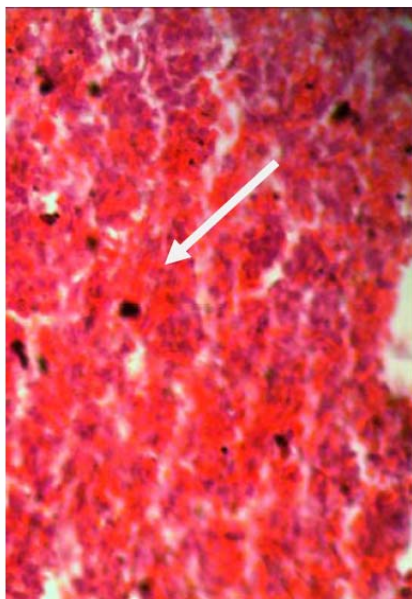


Рис. 4. Вторая экспериментальная группа. Холестатические и дистрофические изменения паренхимы печени. Гематоксилин и эозин, $\times 100$

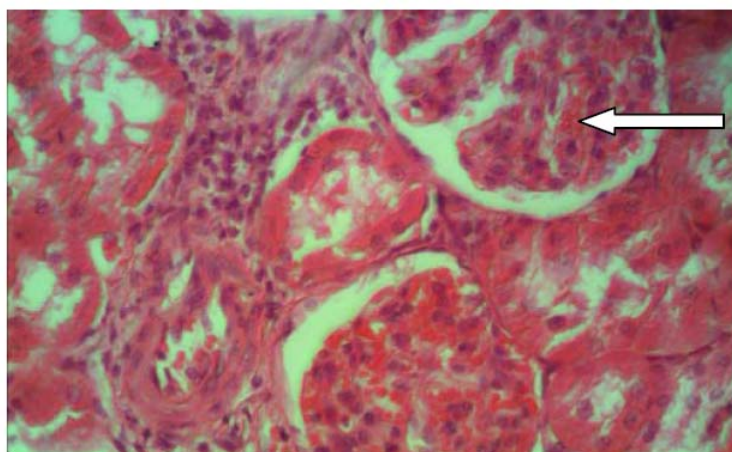


Рис. 5. Вторая экспериментальная группа. Дистрофические изменения канальцевого эпителия, гипертрофия клубочков почки. Гематоксилин и эозин, $\times 100$

В третьей группе животных в ткани печени дольковая структура нарушена, синусоиды неравномерно расширены, присутствуют крупноочаговые некрозы гепатоцитов с локализацией во всех отделах печеночных долек, центральные вены неравномерно расширены, диффузный внутрипеченочный холестаз, с крупноочаговыми некрозами гепатоцитов и полиморфноклеточной инфильтрацией. В ткани почек выявлены изменения характерные для токсического. Наблюдалась пролиферация клеток, мезангиальный просвет капсулы расширен, полнокровны, в капиллярах клубочков наблюдается стаз с формированием слайджа и тромбоза, присутствуют фокальные некрозы клубочков. В канальцах почек выявлены очаговые некротические и некробиотические изменения, канальцы расширены, присутствует белковая дистрофия эпителия канальцев почек (рис. 6, 7, 8).

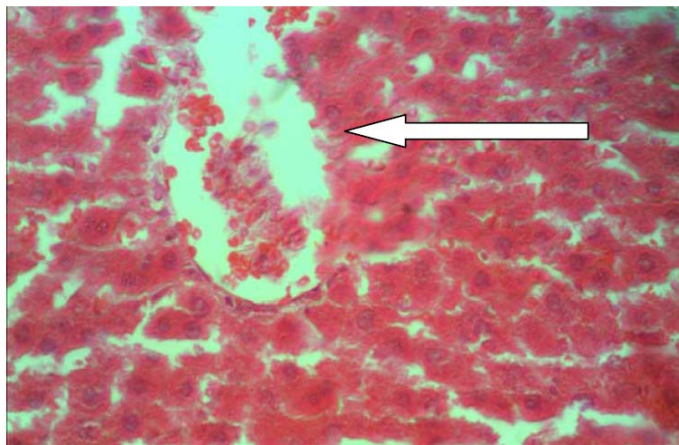


Рис. 6. Третья экспериментальная группа животных. Дольковая структура нарушена, синусоиды неравномерно расширены, некробиотические изменения гепатоцитов, внутрипеченочный холестаз. Гематоксилин и эозин, $\times 100$

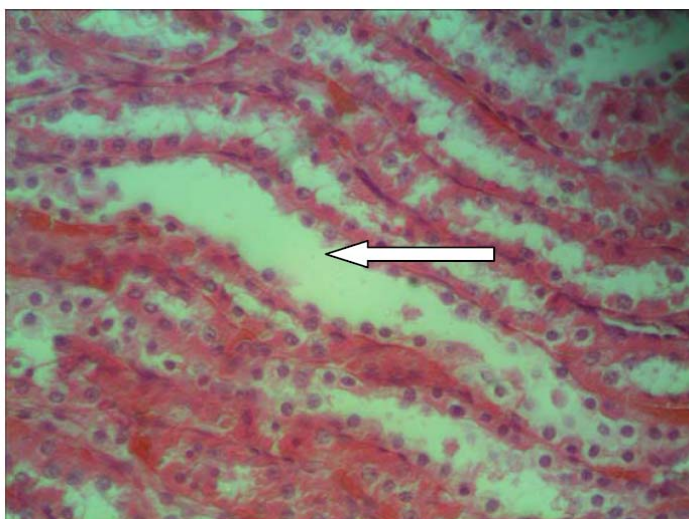


Рис. 7. Третья экспериментальная группа. Расширенные каналцы почек, дистрофия канальцевого эпителия. Гематоксилин и эозин, $\times 100$

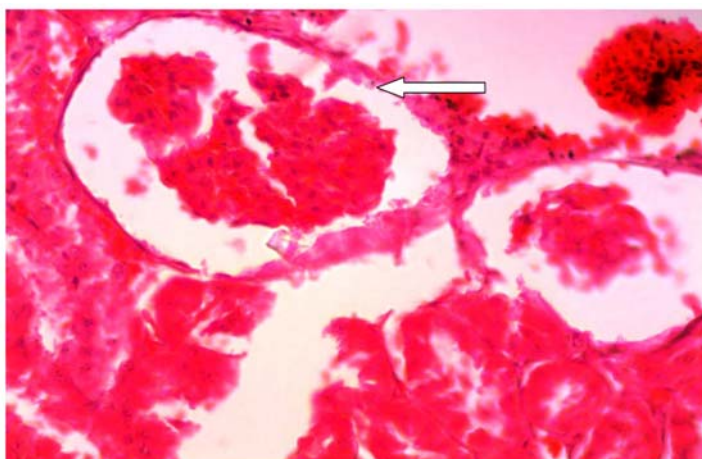


Рис. 8. Третья экспериментальная группа. Капсулы клубочков расширены, полнокровие капилляров, стаз с формированием сладжа и тромбоза, фокальные некрозы клубочков. Гематоксилин и эозин, $\times 100$

В четвертой группе животных изменения в печени характеризовались фокальной белковой дистрофией гепатоцитов, холестатические изменения отсутствовали. В ткани почек присутствовали очаговые дистрофические изменения эпителия почечных канальцев (рис. 9, 10, 11).

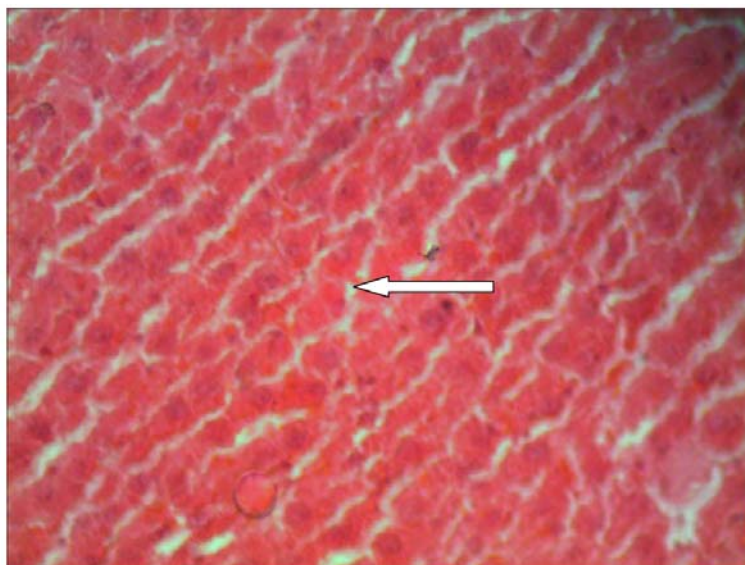


Рис. 9. Четвертая экспериментальная группа. Воспалительно-клеточной инфильтрации не наблюдается, отсутствуют холестатические явления. Белковая дистрофия печени. Гематоксилин и эозин, $\times 100$

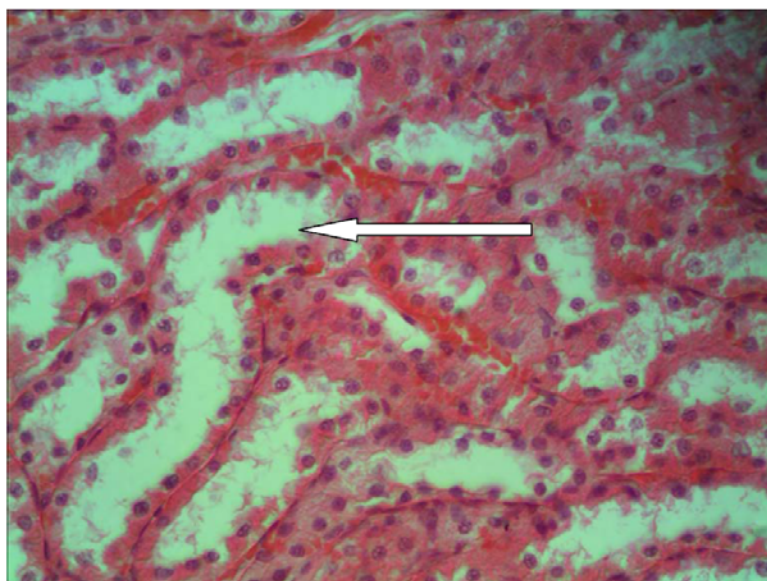


Рис. 10. Четвертая экспериментальная группа. В ткани почек очаговые дистрофические изменения эпителия канальцев. Гематоксилин и эозин, $\times 100$

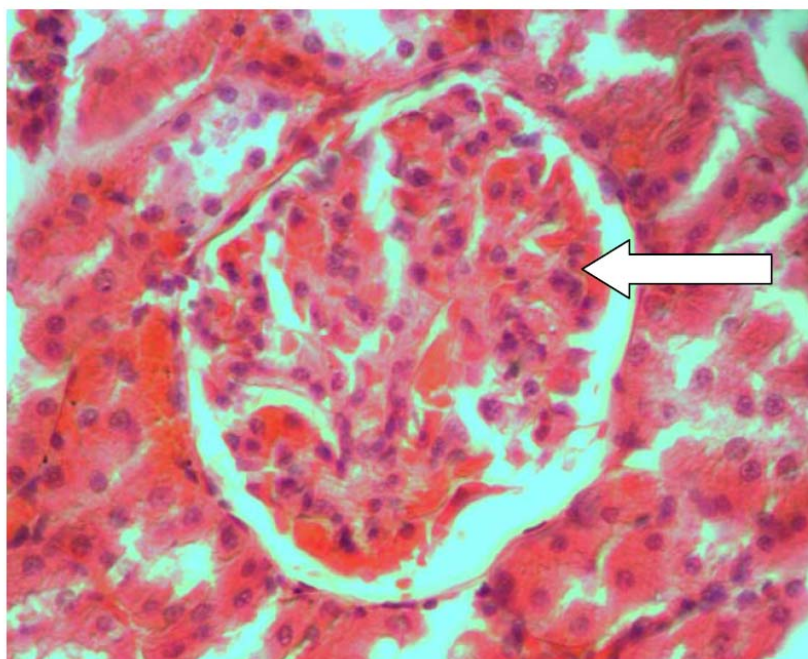


Рис. 11. Четвертая экспериментальная группа. Клубочек почки очаговые дистрофические явления не наблюдаются. Гематоксилин и эозин, $\times 100$

Таким образом, выявлено что под воздействием ЭМИ КВЧ с токсическим гепатитом и сочетанной коррективке гепатопротекторами отмечается улучшение гистологической картины тканей печени и почек, с устранением холестатических и некробиотических изменений в паренхиме печени. Паренхима почек четвертой группы не имела существенных необратимых патологических изменений.

Заключение. Таким образом, сравнение патоморфологических результатов в экспериментальных группах позволило установить, что наиболее выраженные патоморфологические изменения сформировались в печени и почках экспериментальных животных, у которых был моделирован токсический гепатит без применения гепатопротекторов и электромагнитного излучения крайне высокой частоты. В группе животных с экспериментальным токсическим гепатитом, получавших гепатопротектор Гептрал наблюдалось улучшение гистологической картины, которая характеризовалась менее выраженными некротическими и некробиотическими изменениями. Наименее выраженные морфологические изменения зафиксированы в группе животных с экспериментальным токсическим гепатитом, подвергшихся воздействию электромагнитного излучения крайне высокой частоты в сочетании с гепатопротекторами.

Литература

1. Иванов Д.В., Алиева Д.О. Клеточные технологии с позиции системного анализа и синтеза (обзор литературы) // Вестник новых медицинских технологий. Электронное издание. 2016. №4. Публикация 8-3. URL:<http://www.medtsu.tula.ru/VNMT/Bulletin/E2016-4/8-3.pdf> (дата обращения 19.10.2016).
2. Исаева Н.М., Купеев В.Г., Савин Е.И., Яшин А.А., Субботина Т.И. Применение корреляционно-регрессионного анализа для исследования активности свободно-радикальных процессов под воздействием электромагнитного излучения, введения фитомеланина и стволовых клеток // Вестник новых медицинских технологий. 2011. №4. С. 48–50
3. Снеговой А.В., Громова Е.Г., Ларионова В.Б. Практические рекомендации по коррекции гепатотоксичности, индуцированной противоопухолевой химиотерапией // Злокачественные опухоли. 2015. №4, спецвыпуск. С. 358–368
4. Субботина Т.И. Хренов П.А., Савин Е.И., Питин П.А., Артозей Н.Н., Чирикова Е.Д., Аннанпесов Н.С., Максимова А.В., Кондратьева А.В. Влияние ЭМИ КВЧ на восстановление концентрации общего белка при токсических поражениях печени // Международный журнал прикладных и фундаментальных исследований. 2013. №6. С. 126
5. Субботина Т.И., Исаева Н.М., Савин Е.И., Питин П.А., Васютикова А.Ю., Коваль Г.А., Перепечина К.А., Оразова О.А., Козлова П.А., Абидова Ф.М. Комплексная терапия токсического гепатита в сочетании с облучением ЭМИ КВЧ // Международный журнал прикладных и фундаментальных исследований. 2014. №3 (часть 2). С. 112

6. Субботина Т.И., Савин Е.И., Исаева Н.М., Питин П.А., Васютикова А.Ю. Морфологическая картина печени на фоне комплексной терапии токсического гепатита в сочетании с облучением ЭМИ КВЧ // Международный журнал прикладных и фундаментальных исследований. 2014. №2. С. 173–173

7. Rifaximin Treatment Is Associated With Reduced Risk of Cirrhotic Complications and Prolonged Overall Survival in Patients Experiencing Hepatic Encephalopathy SH Kang et al // Aliment Pharmacol Ther. 2017. № 46 (9). P. 845–855. URL: <https://www.ncbi.nlm.nih.gov/labs/journals/aliment-pharmacol-ther/>

References

1. Ivanov DV, Alieva DO. Kletochnye tekhnologii s pozicii sistemnogo analiza i sinteza (obzor literatury). Vestnik novykh medicinskih tekhnologij [Cell technologies from the position of system analysis and synthesis (literature review)]. EHlektronnoe izdanie. 2016 [cited 2016 Oct 19];4 [about 6 p.] Russian. Available from: <http://www.medtsu.tula.ru/VNMT/Bulletin/E2016-4/8-3.pdf>.

2. Isaeva NM, Kupeev VG, Savin EI, YAshin AA, Subbotina TI. Primenenie korrelyacion-no-regressionnogo analiza dlya issledovaniya aktivnosti svobodno-radikal'nyh processov pod vozdeystviem ehlektromagnitnogo izlucheniya, vvedeniya fitomelanina i stvolovykh kletok [Application correlation-but-regression analysis to study the activity of free radical processes under the influence of electromagnetic radiation, the introduction of phytomelanin and stem cells]. Vestnik novykh medicinskih tekhnologij. 2011;4:48-50. Russian.

3. Snegovoj AV, Gromova EG, Larionova VB. Prakticheskie rekomendacii po korekcii gepatotoksichnosti, inducirovannoj protivopuholevoj himioterapije [Practical recommendations for the correction of hepatotoxicity induced by anti-cancer chemotherapy]. Zlokachestvennye opuholi. 2015;4:358-68 Russian.

4. Subbotina TI Hrenov PA, Savin EI, Pitin PA, Artozej NN, CHirikova ED, Annanepesov NS, Maksimova AV, Kondrat'eva AV. Vliyanie EHMI KVCH na vosstanovlenie koncentracii obshchego belka pri toksicheskikh porazheniyah pecheni [the Influence of EMR UHF for the restoration of the concentration of total protein in toxic liver damage]. Mezhdunarodnyj zhurnal prikladnyh i fundamental'nyh issledovaniy. 2013;6:126 Russian.

5. Subbotina TI, Isaeva NM, Savin EI, Pitin PA, Vasyutikova AYU, Koval' GA, Perepechina KA, Orzova OA, Kozlova PA, Abidova FM. Kompleksnaya terapiya toksicheskogo gepatita v sochetanii s oblucheniem EHMI KVCH [combined therapy of toxic hepatitis in combination with radiation EMR UHF]. Mezhdunarodnyj zhurnal prikladnyh i fundamental'nyh issledovaniy. 2014;3 (2):112 Russian.

6. Subbotina TI, Savin EI, Isaeva NM, Pitin PA, Vasyutikova AYU. Morfologicheskaya kartina pecheni na fone kompleksnoj terapii toksicheskogo gepatita v sochetanii s oblucheniem EHMI KVCH [Morphological picture of the liver on the background of complex therapy of toxic hepatitis in combination with radiation EMR UHF]. Mezhdunarodnyj zhurnal prikladnyh i fundamental'nyh issledovaniy. 2014;2:173-3 Russian.

7. Rifaximin Treatment Is Associated With Reduced Risk of Cirrhotic Complications and Prolonged Overall Survival in Patients Experiencing Hepatic Encephalopathy SH Kang et al. Aliment Pharmacol Ther. 2017;46 (9):845-55. Russian. Available from: <https://www.ncbi.nlm.nih.gov/labs/journals/aliment-pharmacol-ther/>

Библиографическая ссылка:

Субботина Т.И., Питин П.А., Герина А.В., Глотова А.О., Евтушенко Е.А., Яшин А.А. Влияние электромагнитного излучения крайне высокой частоты на особенности патоморфологических изменений печени и почек при экспериментальном остром токсическом гепатите // Вестник новых медицинских технологий. Электронное издание. 2018. №5. Публикация 3-1. URL: <http://www.medtsu.tula.ru/VNMT/Bulletin/E2018-5/3-1.pdf> (дата обращения: 04.09.2018). DOI: 10.24411/2075-4094-2018-16170.*

* номера страниц смотреть после выхода полной версии журнала: URL: <http://medtsu.tula.ru/VNMT/Bulletin/E2018-5/e2018-5.pdf>