

АНАТОМИЯ ЛИЦЕВОЙ АРТЕРИИ И ВОЗМОЖНОСТИ УЛЬТРАЗВУКОВОЙ  
ДОПЛЕРОГРАФИИ В ОЦЕНКЕ ЕЕ ПАРАМЕТРОВ  
(краткий обзор литературы)

А.Т. ОМУРЗАКОВА, В.А. ИЗРАНОВ

*Балтийский Федеральный Университет имени Иммануила Канта,  
ул. Александра Невского, д. 14, г. Калининград, 236038, Россия*

**Аннотация.** В данной статье представлен краткий обзор литературы относительно анатомии лицевой артерии и ее ветвей. Были изучены работы по применению ультразвуковых методов при оценке анатомии и гемодинамических параметров лицевой артерии и ее ветвей. Проведен систематический обзор исследований, опубликованных на русском и английском языках с 2000 по 2020 годы (с преимущественным включением (77,8 %) данных за последние 10 лет с использованием баз данных *PubMed*, *ScienceDirect*, *ProQuest* и *Google Scholar*. В обзор были включены обзорные статьи, качественные исследования, анкетные опросы, ретроспективные и проспективные исследования. Использование более ранних научных работы (старше 10 лет (22,2%) является обоснованным, так как указанные источники являются оригинальными, имеют информативное содержание и не имеют схожих по значению более поздних аналогов. В статье продемонстрирована возможность применения этого исследования не только в эстетической медицине и пластической хирургии, но также у пациентов с системными заболеваниями мелких сосудов или гемангиомами, ортодонтии. Авторами отмечено, что последующее усовершенствование метода ультразвуковой диагностики лицевой артерии является важным и перспективным научным направлением, результаты которого смогут повысить эффективность работы практикующих врачей.

**Ключевые слова:** лицевая артерия, доплерография, угловая артерия, наружная сонная артерия, пластическая хирургия, анатомия.

ANATOMY OF THE FACIAL ARTERY AND ULTRASOUND POSSIBILITIES BY  
DOPPLEROGRAPHY IN THE ESTIMATION OF ITS PARAMETERS  
(brief literature review)

A.T. OMURZAKOVA, V.A. IZRANOV

*Immanuel Kant Baltic Federal University, Alexander Nevsky str., 14, Kaliningrad, 236038, Russia*

**Abstract.** This article provides a literature review of the facial artery and its branches anatomy. We studied published results of ultrasound investigations in assessing the anatomy and hemodynamic parameters of the facial artery and its branches. A systematic review of studies published in Russian and English from 2000 to 2020 (with a primary inclusion (77.8%) of data over the past 10 years using the databases PubMed, ScienceDirect, ProQuest and Google Scholar was carried out. The review articles, qualitative research, questionnaire surveys, retrospective and prospective studies were included. The use of earlier scientific work (older than 10 years (22.2%) is justified, since these sources are original, have informative content and don't have similar in value later analogues. The article demonstrates the possibilities of applying ultrasound investigation of a facialis not only in cosmetology and plastic surgery, but also in patients with systemic diseases of small vessels or hemangiomas, orthodontics. The authors noted that the subsequent improvement of ultrasound investigation of the facial artery is an important scientific research, which results can increase the physicians work efficiency.

**Keywords:** facial artery, ultrasound, angular artery, external carotid artery, plastic surgery, anatomy.

Лицевая артерия (*a. facialis*) кровоснабжает мышцы и кожу лица [6, 13]. Она выполняет важнейшую функцию, обеспечивая их кислородом и питательными веществами [13]. Лицевая артерия является одной из восьми ветвей наружной сонной артерии, кровоснабжающих лицо [12, 13]. Как отмечает *Meegalla N. et al.* [6], закладка дуги аорты происходит на 4-5-й неделях эмбрионального развития, при этом наружная сонная артерия (*a. carotis externa*) развивается от 3-й дуги аорты и дает начало *a. facialis*.

*Von Arx T.* [12] в своей работе достаточно подробно описал анатомию артерий, питающих анатомические структуры лица. Эти артерии происходят из двухсторонней общей сонной артерии (*a. carotis communis*). Общая сонная артерия берет свое начало справа от брахиоцефальной артерии (*a. brachiocephalicus*), а слева – от дуги аорты (*areus aortae*). На уровне четвертого шейного позвонка сонная артерия делится на наружную и внутреннюю сонные артерии (*a. carotis interna*). Наружная сонная артерия отделяется от общей сонной артерии на уровне верхнего края щитовидного хряща и отдает ряд вет-

вей, которые отходят от нее по нескольким направлениям. Переднюю группу ветвей составляют верхняя щитовидная (*a. thyroidea superior*), язычная (*a. lingualis*) и лицевая артерии (рис. 1).

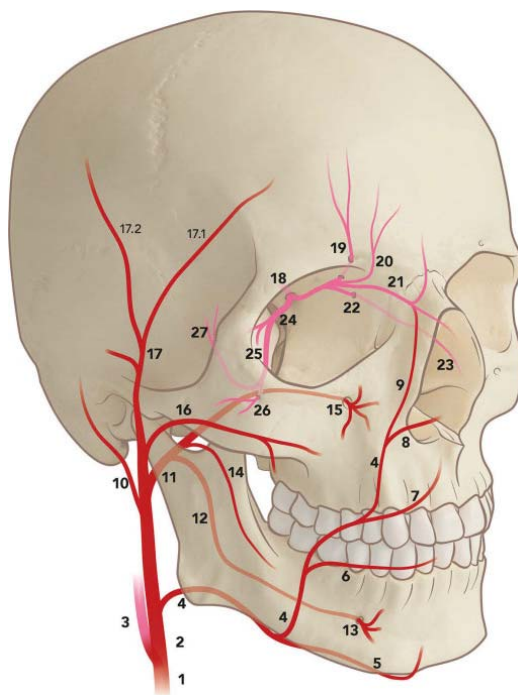


Рис. 1. Кровоснабжение лица : 1 = common carotid a.; 2 = external carotid a.; 3 = internal carotid a.; 4 = facial a.; 5 = submental a.; 6 = inferior labial a.; 7 = superior labial a.; 8 = lateral nasal a.; 9 = angular a.; 10 = posterior auricular a.; 11 = maxillary a.; 12 = inferior alveolar a.; 13 = mental a.; 14 = buccal a.; 15 = infraorbital a.; 16 = transverse facial a.; 17 = superficial temporal a. (17.1 = frontal branch, 17.2 = parietal branch); 18 = ophthalmic a.; 19 = supraorbital a.; 20 = supratrochlear a.; 21 = dorsal nasal a.; 22 = anterior ethmoidal a.; 23 = external nasal a.; 24 = lacrimal a.; 25 = zygomatic a.; 26 = zygomaticofacial a.; 27 = zygomaticotemporal a. (адаптировано из [3])

*A. facialis* ответвляется от наружной сонной артерии на уровне угла нижней челюсти, на 3-5 мм выше язычной артерии. Язычная и лицевая артерии могут начинаться общим язычно-лицевым стволом (*truncus linguofacialis*) [8, 12]. Pantoja G et al. [8] провели исследование, в котором определили диаметр *tr. linguofacialis* и он составил 2,17 мм, а его длина – 8,84 мм. По данным авторов, язычно-лицевой ствол был расположен в 12,04 мм от бифуркации общей сонной артерии и в 9,31 мм от верхней щитовидной артерии [8].

В области поднижнечелюстного треугольника лицевая артерия прилежит к поднижнечелюстной железе или проходит сквозь нее и огибая край нижней челюсти, переходит на лицо перед жевательной мышцей, уходя вверх и вперед, в сторону угла рта (рис. 1). От лицевой артерии отходят ветви восходящей небной артерии (*a. palatina ascendens*) к мягкому небу, тонзиллярная артерия (*a. tonsillaris*) к небной миндалине, подбородочная артерия (*a. submentalis*) к подбородку и мышцам шеи, нижняя губная артерия (*a. labialis inferior*), верхняя губная артерия (*a. labialis superior*) и угловая артерия (*a. angularis*) до медиального угла глаза (рис.1) [12]. В большинстве случаев, в области носогубной складки, по данным Yang et al [14], от лицевой артерии ответвляется *a. transversa faciei*. А у 93,3% обследованных пациентов ветви лицевой артерии располагались вблизи носогубной складки [14]. Лицевая артерия является основной артерией, питающей кожу и мышцы щек [18]. Так же, несколько ее ветвей кровоснабжают соседние структуры, включая участки кожи подбородка, губ и носа [7, 18].

Von Arx T. [12] отмечает, что лицевая артерия имеет большую склонность к извитости, степень которой положительно коррелировала с возрастом. Основными причинами извитистости артерий являются: увеличение диаметра и удлинение артерий в результате снижения эластичности, а также артериальная гипертензия. Сосуды, кровоснабжающие кожу лица, в том числе *a. facialis*, тесно связаны с поверхностной мышечно-апоневротической системой («лицевая мускулатура») [12].

Знание топографической анатомии лица, особенно васкуляризации этой области, имеет важное значение в эстетических и пластических операциях [5]. Допплерографическое ультразвуковое исследование является важным инструментом для оценки анатомии ветвей наружной сонной артерии, в том числе *a. facialis* [5]. Работа Renshaw A. et al. [9] является первым опубликованным сонографическим исследова-

дованием лицевой артерии и поперечной артерии лица (*a. transverse facialis*). Авторами было проведено ультразвуковое цветное доплеровское исследование 200 лицевых артерий у 100 здоровых людей. В 99,5% ( $n = 199$ ) случаев *a. facialis* была визуализирована на нижней границе нижней челюсти.

*Tucunduva M-J. et al.* [11] при помощи ультразвукового исследования изучили расположение и параметры лицевой и др. артерий лица (диаметр, систолическая пиковая скорость, резистентный индекс) у 20 здоровых человек (9 мужчин и 11 женщин) в возрасте от 20 до 57 лет. Всего было проведено 40 исследований с использованием доплера в В-режиме с использованием портативного ультразвукового аппарата *Terason t3000* (*Teratech Corporation*, Берлингтон, Массачусетс, США) и линейного датчика 5-12 МГц модели 12L5 и внутривидеостробильного датчика 4-8 МГц модель 8EC4 (рис. 2, рис. 3). Лицевая артерия была исследована в месте пересечения границы нижней челюсти с передней границей жевательной мышцы и вблизи губной спайки. *Tucunduva M-J et al.* [11] установили, что средний диаметр лицевой артерии составлял 2,14 мм, подбородочной артерии – 1,69 мм, нижней губной артерии – 1,66мм, верхней губной артерии – 1,63 мм, угловой артерии – 1,39 мм и небной восходящей артерии – 1,48 мм. По мнению авторов, ультразвуковая методика при исследовании сосудов лица имеет явные преимущества, поскольку ее результаты могут быть оценены в реальном времени, она неинвазивная, недорогая, надежная и абсолютно безопасная для пациентов [11].

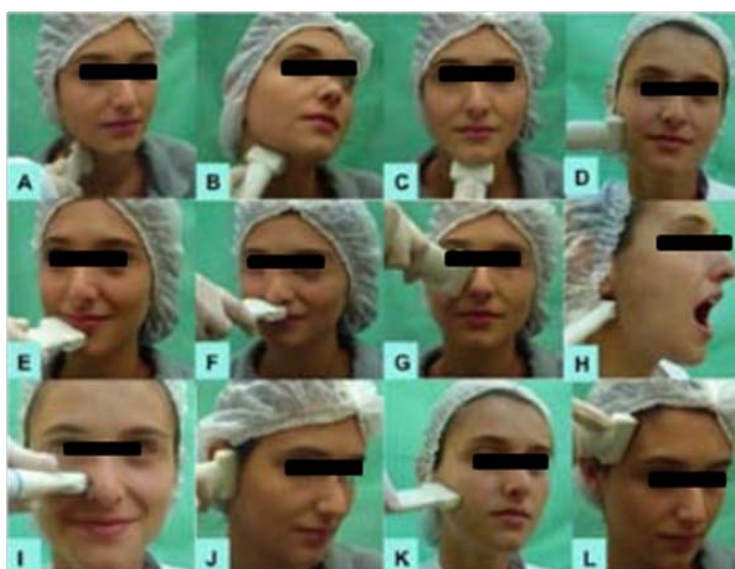

Рис. 2. Ультразвуковая методик исследования: A-external carotid a., B-lingual a., C- submental a., D-facial a., E- inferior labial a., F- superior labial a., G- angular a., H- maxillary a., I- infraorbital a., J- temporal superficial a., K- transverse facialis a., L-frontal a. (адаптировано из [10])

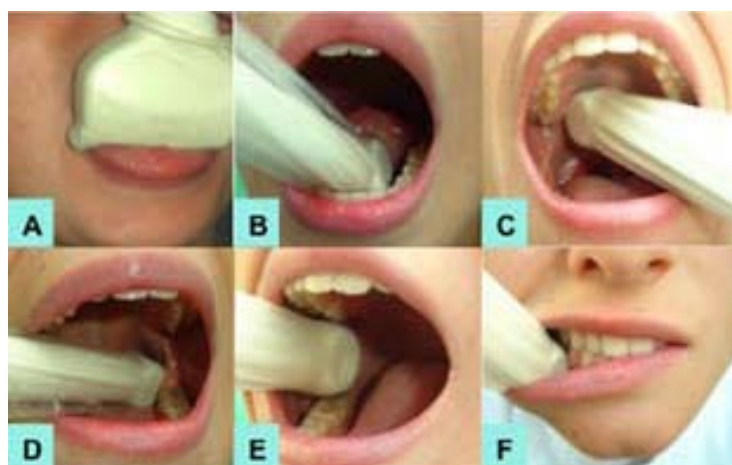

Рис. 3 Ультразвуковая методик исследования: A- deep lingual a., B- sublingual a., C- greater palatine a., D- inferior alveolar a., E-buccal a., F- mental a. (адаптировано из [11])

Yoshimatsu H. et al. [15] описали пример использования ультразвукового исследования для изучения идентификации и маркировки угловой ветви лицевой артерии в предоперационном периоде при подготовке 9 пациентов: 5-ти с опухолями, 3-х с травмой и одного при ожоге. Авторы установили, что средний диаметр угловой артерии составил 0,9 мм (диапазон 0,7-1,0 мм) [15]. Yoshimatsu H. et al. [15] считают, что угловая ветвь *a. facialis* представляет собой анатомически согласованную артерию и рекомендуют ее для использования в качестве реципиентной артерии при реконструкции средней части лица свободными лоскутами.

Дискутабельным остаётся вопрос относительно происхождения угловой артерии: является ли она продолжением лицевой или все-таки это продолжение глазной артерии (*a. ophthalmica*) [2]. В том случае, если угловая артерия является продолжением лицевой артерии, кровоток идет вверх [2]. Но, если угловая артерия является продолжением *a. ophthalmica*, кровоток проходит в обратном направлении [2]. Beer G.M. et al. [2] отмечают, что направление кровотока угловой артерии имеет большое клиническое значение для реконструкции кожного лоскута и предотвращения его возможного некроза, т.к. она считается основной для осевого носогубного лоскута и множества других региональных осевых лоскутов. Beer G.M. et al. [2] провели ультразвуковое исследование *a. angularis* у 13 пациентов 20-60 лет при помощи сканнера Acuson X300 (Simens Healthcare Zentrale, 91052 Erlangen, Deutschland). Было установлено, что лицевая артерия была источником угловой артерии в 8 % случаев, а в остальных 92 % случаев ее источником была *a. ophthalmica* [2]. Однако в трех случаях угловая артерия не была обнаружена на левой стороне. Авторы отмечают, что, когда лицевая артерия была сдавлена на границе нижней челюсти, кровоток сохранялся во всех угловых артериях, источником которых была глазная артерия [2]. Диаметр потока в угловой артерии составлял 1,5 ( $\pm$  0,3) мм на правой стороне и 1,4 ( $\pm$  0,7) мм на левой стороне у основания носовой кости [2]. На уровне медиальной глазной связки (медиального кантального сухожилия) диаметр *a. angularis* составлял 1,1 ( $\pm$  0,5) мм с правой стороны и 1,7 ( $\pm$  0,7) мм - с левой стороны. Результаты исследования Beer GM et al. [2] свидетельствуют, что цветная доплерография может использоваться для обнаружения наличия угловой артерии и определения направления кровотока в ней [2].

Zhao YP et al. [17] провели ультразвуковое исследование лицевой артерии у 12 пациентов для уточнения расположения лицевых сосудов, изучения потенциального инвертированного кровотока в лицевой артерии. Авторы документировали, что обратный поток крови наблюдался у всех пациентов в угловой артерии после того, как кровоток в лицевой артерии был остановлен нажатием на нее в области нижней границы нижней челюсти. Авторы также установили наличие обратного кровотока в лицевой артерии в точке, латеральной к нижней границе основания носовой кости.

Ультразвуковое исследование лицевой артерии может применяться не только в эстетической медицине и пластической хирургии, но также у пациентов с системными заболеваниями мелких сосудов или гемангиомами. Ješe R. et al. [4] описали использование доплерографии при исследовании лицевой артерии у пациентов с гигантоклеточным артериитом.

Schmidt W. [10] отмечает, что метод ультразвуковой диагностики позволяет верифицировать до 40% случаев поражения *a. facialis* при артериите сосудов лица. Zhao Y.P. et al. [16] изучили особенности лицевой артерии при помощи доплерографии у 3 пациентов с гемангиомами и у 46 здоровых людей. Были исследованы основные ветви лицевой артерии, а также ветви верхних и нижних губных артерий, с определением диаметра сосудов, направление и скорости кровотока в них и уточнение характера пульсации. Частота обнаружения лицевой артерии, также ветвей верхних и нижних губных артерий составляла 100%. Между правой и левой стороной была значимая разница в диаметре потока и пульсационной волне, основных ветвей лицевой артерии, а также в диаметре потока и пульсационной волне ветвей верхней губной артерии. При доплеровском ультразвуковом исследовании гемангиомы визуализировались на экране, как гипоэхогенная зона с кровотоком как внутри сосуда, так и вокруг него. По мнению авторов доплерография может четко показать лицевую артерию и ее ветви в передней части лица, что может быть использовано при последующем изучении строения гемангиом в этой области.

Еще одной областью применения ультразвукового исследования артерий, кровоснабжающих лицо, в том числе *a. facialis*, является ортодонтология. Воробьев В.А и соавт. [1] изучили параметры кровотока в ветвях наружной сонной артерии у 12 пациентов в возрасте 13-30 лет с аномалиями прикуса и у 10 здоровых людей 15-30 лет. Лицевую артерию для измерения ее параметров визуализировали по краю нижней челюсти у передней глазницы собственно жевательной мышцы (на 3-3,5 см впереди от угла нижней челюсти) [1]. Систолическая скорость кровотока в лицевой артерии у здоровых обследованных составляла  $32,3 \pm 5,5$  см/с. Средняя скорость кровотока была на уровне  $18,3 \pm 1,6$  см/с. Уровень диастолической скорости кровотока был  $16,3 \pm 1,3$  см/с, систоло-диастолический индекс –  $3,5 \pm 0,3$ . Индекс пульсации (Гослинга) у здоровых обследованных данной когорты в *a. facialis* составлял  $1,4 \pm 0,1$ ; индекс периферического сопротивления кровотоку (Пурсело) –  $0,80 \pm 0,02$ ; коэффициент асимметрии скоростей кровотока – 0, при этом у пациентов с аномалией прикуса данный показатель был на уровне  $20,8 \pm 0$ . Статистически значимых различий между параметрами кровотока в лицевой артерии группы контроля и пациентами с аномалиями прикуса установлено не было.

Таким образом, лицевая артерия является значимым крупным сосудом лица, она имеет около 7 ветвей, которые питают большое количество его анатомических структур, в том числе мышцы и кожу. Ультразвуковое исследование при помощи цветной доплерографии позволяет визуализировать расположение *a. facialis* и ее ветвей, оценить параметры кровотока в ней. Данный метод широко применяется в различных областях медицины таких, как косметология, пластическая хирургия, ревматология, ортодонтия и др. Последующее усовершенствование метода ультразвуковой диагностики лицевой артерии является важным и перспективным научным направлением, результаты которого смогут повысить эффективность работы практикующих врачей.

### Литература

1. Воробьев В.А., Потоцкая С.В., Плотникова И.В. Изменения кровотока в наружной сонной артерии и ее ветвях в зависимости от аномалии прикуса и ортодонтического лечения // Дальневосточный медицинский журнал. 2008. № 3. С. 96–98.
2. Beer G.M., Bitschnau R., Manestar M. Tracing the blood flow direction of the angular artery and vein by color doppler ultrasonography // J Oto Rec Surg. 2016. № 2(1). P. 113
3. Hou D. Angular vessels as a new vascular pedicle of an island nasal chondromucosal flap: Anatomical study and clinical application // Exp Ther Med. 2013. № 5(3). P. 751–756.
4. Ješe R., Rotar Z., Tomšič M., Hočevar A. The role of colour doppler ultrasonography of facial and occipital arteries in patients with giant cell arteritis: a prospective study // European journal of Radiology. 2017. № 95. P. 9–12.
5. Koziej M. The transverse facial artery anatomy: Implications for plastic surgery procedures // PLoS ONE. 2019. №14(2). e0211974
6. Lee H.J., Won S.Y., Hu K.S., Mun S.Y., Yang H.M., Kim H.J. The facial artery: A Comprehensive Anatomical Review // Clin Anat. 2018. №31(1). P. 99–108.
7. Lee J.G. Facial arterial depth and relationship with the facial musculature layer // Plastic Reconstr. Surg. 2015. №135(2). P. 437–444.
8. Pantoja G., Coronado C., Aravena T. Lingual-facial trunk arising from the external carotid Artery: a case report // International Journal of Morphology. 2014. №32(3). P. 1108–1110
9. Renshaw A., Whitwell K., Berger L., Butler P. The Use of Color Doppler Ultrasound in the Assessment of Vessels for Facial Transplantation // Annals of Plastic Surgery. 2007. №59(1). P. 82–86.
10. Schmidt W. Ultrasound in the diagnosis and management of giant cell arteritis // Rheumatology (Oxford). 2018. №1;57(suppl\_2). P. ii22–ii31.
11. Tucunduva M.J., Tucunduva-Neto R., Saieg M., Costa A.L., de Freitas C. Vascular mapping of the face: B-mode and doppler ultrasonography study // Med Oral Patol Oral Cir Bucal. 2016. №21(2).P. e135–e141.
12. von Arx T., Tamura K., Yukiya O., Lozanoff S. The Face – A Vascular Perspective. A literature review // Swiss Dent J. 2018. №128(5). P. 382–392.
13. von Arx T., Abdelkarim A.Z., Lozanoff S. The face – a neurosensory perspective: literature review // Swiss Dent J. 2017. №127. P. 1066–1075.
14. Yang H.M. New anatomical insights on the course and branching pattern of the facial artery: clinical implications of injectable treatments to the nasolabial fold and nasojugal groove // Plastic Reconstruction Surg. 2014. №133(5). P. 1077–1082.
15. Yoshimatsu H. Use of the Distal Facial Artery (Angular Artery) for Supermicrosurgical Midface Reconstruction // Plastic and Reconstructive surgery. Global Open. 2019. №7(2). P. e1978.
16. Zhao Y.P. Color Doppler sonography of the facial artery in the anterior face // Oral Surg Oral Med Oral Pathol Oral Radiol Endod. 2002. № 93(2). P. 195–201.
17. Zhao Z. Color doppler flow imaging of the facial artery and vein // Plastic and Reconstructive Surgery. 2000. №106(6). P. 1249–1253.
18. Zhou W.N. Anatomical study and clinical application of facial artery perforator flaps in intraoral reconstruction: focusing on venous system // J. oral maxillof. Surgery. 2017. №75(3). P. 649.e1–649.e10.

### References

1. Vorob'ev VA, Potockaja SV, Plotnikova IV. Izmenenija krovotoka v naruzhnoj sonnoj arterii i ee vetvjah v zavisimosti ot anomalii prikusa i ortodontičeskogo lečenija [Changes in blood flow in the external carotid artery and its branches depending on malocclusion and orthodontic treatment]. Dal'nevo-stochnyj medicinskij zhurnal. 2008;3:96-8. Russian.
2. Beer GM, Bitschnau R, Manestar M. Tracing the blood flow direction of the angular artery and vein by color doppler ultrasonography. J Oto Rec Surg. 2016;2(1):113
3. Hou D. Angular vessels as a new vascular pedicle of an island nasal chondromucosal flap: Anatomical study and clinical application. Exp Ther Med. 2013;5(3):751-6.

4. Ješe R, Rotar Z, Tomšič M, Hočevar A. The role of colour doppler ultrasonography of facial and occipital arteries in patients with giant cell arteritis: a prospective study. *European journal of Radiology*. 2017;95:9-12.
5. Koziej M. The transverse facial artery anatomy: Implications for plastic surgery procedures. *PLoS ONE*. 2019;4(2):e0211974
6. Lee HJ, Won SY, Hu KS, Mun S, Yang HM, Kim HJ. The facial artery: A Comprehensive Anatomical Review. *Clin Anat*. 2018;31(1):99-108.
7. Lee JG. Facial arterial depth and relationship with the facial musculature layer. *Plastic Reconstr. Surg*. 2015;135(2):437-44.
8. Pantoja G, Coronado C, Aravena T. Lingual-facial trunk arising from the external carotid Artery: a case report. *International Journal of Morphology*. 2014;32(3):1108-10
9. Renshaw A, Whitwell K, Berger L, Butler P. The Use of Color Doppler Ultrasound in the Assessment of Vessels for Facial Transplantation. *Annals of Plastic Surgery*. 2007;59(1):82-6.
10. Schmidt W. Ultrasound in the diagnosis and management of giant cell arteritis. *Rheumatology (Oxford)*. 2018;1;57(suppl\_2):ii22-31.
11. Tucunduva MJ, Tucunduva-Neto R, Saieg M, Costa AL, de Freitas C. Vascular mapping of the face: B-mode and doppler ultrasonography study. *Med Oral Patol Oral Cir Bucal*. 2016;21(2):e135-41.
12. von Arx T, Tamura K, Yukiya O, Lozanoff S. The Face – A Vascular Perspective. A literature review. *Swiss Dent J*. 2018;128(5):382-92.
13. von Arx T, Abdelkarim AZ, Lozanoff S. The face – a neurosensory perspective: literature review. *Swiss Dent J*. 2017;127:1066-75.
14. Yang HM. New anatomical insights on the course and branching pattern of the facial artery: clinical implications of injectable treatments to the nasolabial fold and nasojugal groove. *Plastic Reconstruction Surg*. 2014;133(5):1077-82.
15. Yoshimatsu H. Use of the Distal Facial Artery (Angular Artery) for Supermicrosurgical Midface Reconstruction. *Plastic and Reconstructive surgery*. *Global Open*. 2019;7(2):e1978.
16. Zhao YP. Color Doppler sonography of the facial artery in the anterior face. *Oral Surg Oral Med Oral Pathol Oral Radiol Endod*. 2002;93(2):195-201.
17. Zhao Z. Color doppler flow imaging of the facial artery and vein. *Plastic and Reconstructive Surgery*. 2000;106(6):1249-53.
18. Zhou WN. Anatomical study and clinical application of facial artery perforator flaps in intraoral reconstruction: focusing on venous system. *J. oral maxillof. Surgery*. 2017;75(3):649.e1-10.

---

**Библиографическая ссылка:**

Омурзакова А.Т., Изранов В.А. Анатомия лицевой артерии и возможности ультразвуковой доплерографии в оценке ее параметров (краткий обзор литературы) // Вестник новых медицинских технологий. Электронное периодическое издание. 2020. №5. Публикация 1-3. URL: <http://www.medtsu.tula.ru/VNMT/Bulletin/E2020-5/1-3.pdf> (дата обращения: 15.09.2020). DOI: 10.24411/2075-4094-2020-16735\*

**Bibliographic reference:**

Omurzakova AT, Izranov VA. Anatomija licevoj arterii i vozmozhnosti ul'trazvukovoj doplerografii v ocenke ee parametrov (kratkij obzor literatury) [Anatomy of the facial artery and ultrasound possibilities by dopplerography in the estimation of its parameters (brief literature review)]. *Journal of New Medical Technologies, e-edition*. 2020 [cited 2020 Sep 15];5 [about 6 p.]. Russian. Available from: <http://www.medtsu.tula.ru/VNMT/Bulletin/E2020-5/1-3.pdf>. DOI: 10.24411/2075-4094-2020-16735

\* номера страниц смотреть после выхода полной версии журнала: URL: <http://medtsu.tula.ru/VNMT/Bulletin/E2020-5/e2020-5.pdf>